

BİMAKSİLLER CERRAHİ GİRİŞİMLERİ TAKİBEN KRANİYOFASYAL YAPILAR İLE FARENGEAL HAVAYOLU DEĞİŞİKLİKLERİ ARASINDAKİ İLİŞKİLER*

Doç. Dr. Nazan KÜÇÜKKELEŞ**
Yard. Doç. Dr. Tülin ARUN**
Yard. Doç. Dr. Sibel BİREN**
Dt. Sheraz BURKI***

ÖZET: Bimaksiller cerrahi girişimlerin ardından farengeal havayolunda kraniofasyal değişimleri izleyen bazı değişikliklerin olması beklenir. Kraniofasyal yapıdan kaynaklanan bu değişiklikleri değerlendirmek amacıyla, bimaksiller ortognatik cerrahi yaklaşım ile (Le Fort I osteotomi ile maksiller intrüzyon ve sagittal split osteotomi ile mandibular set-back) tedavileri yapılan aşırı vertikal fazlalıkla karakterize high angle tipteki 17 mandibular prognati olgusunun operasyondan bir hafta önce ve iki ay sonra alınan lateral sefalogramları kullanılmıştır. Araştırma grubunu oluşturan 17 bireyin (5 erkek, 12 kız) kronolojik yaş ortalaması 21.69±2.07 yıldır. Elde edilen bulgular nazofarengeal havayolunda daralma, orofarengeal havayolunda anteroposterior yönde bir genişleme şeklinde saptanmıştır.

Anahtar Kelimeler: Nazofarengeal havayolu, orofarengeal havayolu, bimaksiller cerrahi.

SUMMARY: "RELATIONS BETWEEN CRANIOFACIAL STRUCTURES AND FARENGEAL AIRWAY ALTERATIONS AFTER BIMAXILLARY SURGICAL PROCEDURES" Farengeal airway alterations are expected after bimaxillary surgical procedures. (In the study bimaxillary surgery includes Le Fort I osteotomy with maxillary intrusion and sagittal split osteotomy with mandibular set-back). In order to evaluate the alterations due to the changes in craniofacial structure, one week preoperative and two months postoperative lateral cephalometric radiographs of 17 mandibular prognathic cases with high angle vertical pattern were used. The study was conducted on 17 patients (5 boys and 12 girls) whose chronologic mean age was 21.69±2.07 years. The findings were a constriction of nasofarengeal airway and an increase in the anteroposterior dimension of orofarengeal airway.

Key Words: Nasofarengeal airway, orofarengeal airway, bimaxillary surgery.

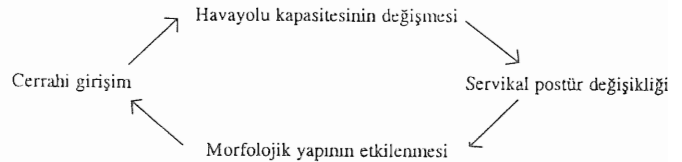
GİRİŞ

Ortodontide havayolu obstrüksiyonu ile kraniofasyal gelişim arasındaki ilişki oldukça sık gündeme gelir (1). Havayolu obstrüksiyonu, çoğu zaman postüral değişikliklere

neden olarak morfolojik değişiklikleri başlatma rolünü üstlenir (2, 3). Ancak havayolu obstrüksiyonuna rağmen postürün normal sınırlar içinde olduğu, yani "ortalama servikal postür"e dahil edilebildiği bireylerin varlığı da yine araştırmacılar tarafından vurgulanmıştır (4).

Günümüze değin pek çok araştırmacı fasyal retrognathie ve mandibular prognathie ile karakterize olgularda "vertikal servikal postür"ün mevcut olduğunu çeşitli cross-sectional çalışmalarla ortaya koymuşlardır (5, 6). Vertikal servikal postüre sahip bireylerde morfolojik yapının hem nazofarengeal, hem de orofarengeal yapıyla ilişkili olduğu da daha önce ortaya konmuştur (7).

Biz de bu çalışmada, aşağıda şematize edilen şekilde gerçekleşen prosedürü dikkate alarak; bimaksiller cerrahi girişimlerin ardından kraniofasyal yapıda meydana gelen değişikliklerin farengeal havayolu ile ilişkisini ortaya koymayı amaçladık.



GEREÇ VE YÖNTEM

Çalışma Marmara Üniversitesi Diş Hekimliği Fakültesi Ortodonti Anabilim Dalında ortodontik tedavileri yapılan, aşırı vertikal fazlalıkla karakterize high angle tipteki 17 mandibular prognati olgusu üzerinde yürütülmüştür. Araştırma grubunu oluşturan bireylerin 5'i erkek, 12'si kızdır. Bireylerin tümü erişkin olup tedavi başındaki kronolojik yaş ortalamaları 21.69 2.07 yıldır. Olguların tümünde ortognatik cerrahi öncesi hazırlık amacıyla ve cerrahi sonrası minör düzensizlikleri gidermek amacıyla ortodontik tedavi uygulanmıştır. Preoperatif ortodontik hazırlık amacıyla tüm olgularda öncelikle seviyeleme yapılmış, maksiller darlık söz konusu olan 13 olguda rapid palatal ekspansiyon uygulanmıştır. Seviyelemeyi takiben üst keserler palatinala, alt keserler labiale doğru yönlendirilerek keser dekompanasyonu gerçekleştirilmiştir. Alt ve üst arkların kordinasyonu tamamlandıktan sonra ise sefalometrik analiz ve face-bow transferi rehberliğinde model cerrahisine geçilmiş ve sandviç splintler hazırlanmıştır. Tüm olgularda maksillada Le Fort I osteotomiyi ta-

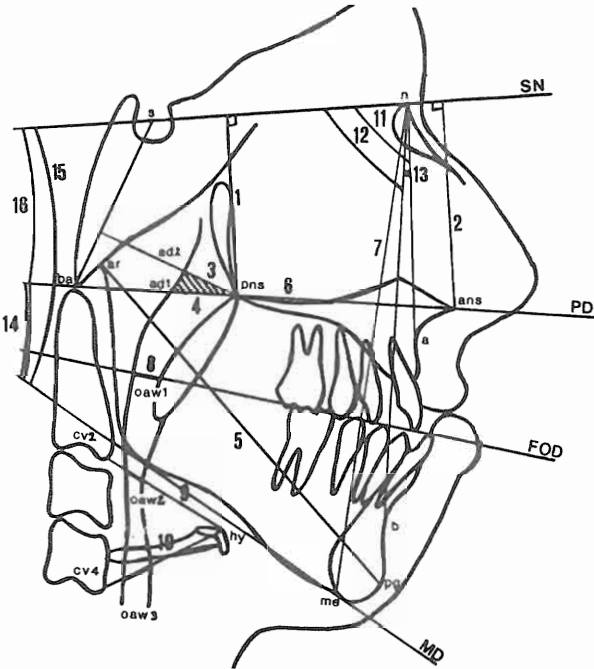
* Bu Araştırma Türk Ortodonti Derneğinin 5. Bilimsel Kongresinde Tebliğ Edilmiştir, 7-12 Ekim, 1996, Belek, ANTALYA.

** M.Ü. Ortodonti Anabilim Dalı Öğretim Üyesi,

*** M.Ü. Ortodonti Anabilim Dalı Master Öğrencisi.

kiben intrüzyon, mandibulada ise sagittal split osteotomi ile set-back uygulaması yapılmıştır. Maksillada mini plaklar kullanılarak rijid fiksasyon yapılmış, mandibulada ise tel yardımı ile segmentler fikse edilmiştir.

Ölçümler, olgulardan operasyondan 1 hafta önce ve iki ay sonra alınan lateral sefalometrik filmler üzerinde gerçekleştirilmiştir. Onyediyi bireyden elde edilen preoperatif ve postoperatif toplam 34 film üzerinde belirlenen 13 parametrenin ölçümü gerçekleştirilmiştir. Bu parametrelerin 10'u doğrusal, 6'sı ise açısal ölçümdür. Nazofaregeal havayolu ölçümleri Linder-Aronson ve Henrikson'ın (8) tanımladığı parametrelerle, orofaregeal havayolu ölçümleri ise Hellsing (9), Tallgren ve Solow'un (5) tanımladığı parametreler kullanılarak yapılmıştır (Şekil 1).



Şekil 1. Çalışmada kullanılan parametreler.

1- PNS-SN, 2- ANS-SN, 3- PNS-ad2, 4- PNS-ad1, 5- Ar-pg, 6- PNS-ANS, 7- N-Me, 8- OAW1, 9- OAW2, 10- OAW3, 11- SNA, 12- SNB, 13- ANB, 14- PD-MD, 15- MD/SN, 16- PD/SN

Nazofaregeal havayolu ölçümleri (Şekil 1.):

PNS-ad1: PNS-Ba düzleminin posterior nazofaregeal duvarı kestiği ad1 noktası ile PNS noktası arasındaki uzaklık,

PNS-ad2: S-Ba düzlemine PNS noktasından indirilen dikin posterior nazofaregeal duvarı kestiği ad2 noktası ile PNS noktası arasındaki uzaklık.

Orofaregeal havayolu ölçümleri (Şekil 1.):

OAW1: Fonksiyonel oklüzal düzlemin, orofaregeal havayolunun anterior ve posterior duvarlarını kestiği noktalar arası uzaklık,

OAW2: Hyoid kemik üzerindeki Hy noktası ile 2. servikal vertebra'nın alt median köşesini tanımlayan cv2 noktalarını birleştiren doğrunun orofaregeal havayolunun anterior ve posterior duvarlarını kestiği noktalar arası uzaklık,

OAW3: Hyoid kemik üzerindeki Hy noktası ile 4. servikal vertebra'nın alt median köşesini tanımlayan cv4 noktalarını birleştiren doğrunun orofaregeal havayolunun anterior ve posterior duvarlarını kestiği noktalar arası uzaklık.

Kraniofasyal ölçümler (Şekil 1.):

Doğrusal Ölçümler:	Açısal Ölçümler:
PNS-SN	SNA
ANS-SN	SNB
PNS-ANS	ANB
Ar-Pg	PD/MD
N-Me	MD/SN
	PD/SN

İstatistik Yöntem: Çalışmamızda elde edilen veriler "Eşleştirilmiş t-testi" kullanılarak değerlendirilmiştir.

BULGULAR (Tablo.1)

Tablo 1: Çalışmada elde edilen preoperatif ve postoperatif verilerin istatistiksel olarak değerlendirilmesi.

	PREOP		POSTOP		T-test p
	x	SD	x	SD	
PNS-SN (1)	47.94	3.83	44.79	4.53	***
ANS-SN (2)	55.32	3.90	53.61	4.85	*
PNS-ad2 (3)	19.02	3.72	18.23	4.05	
PNS-ad1 (4)	22.52	3.88	22.02	3.12	
Ar-pg (5)	116.97	7.28	111.44	6.58	***
PNS-ANS (6)	52.23	4.63	51.52	13.43	
N-Me (7)	135.79	7.38	123.58	33.62	
OAW1 (8)	11.88	3.26	12.97	4.56	
OAW2 (9)	12.67	4.84	13.05	6.15	
OAW3 (10)	15.41	4.72	17.64	4.32	*
SNA (11)	76.20	3.25	79.10	1.85	**
SNB (12)	81.00	3.39	76.75	2.15	***
ANB (13)	-4.70	1.84	2.35	0.88	***
PD/MD (14)	38.23	7.50	35.58	9.68	
MD/SN (15)	46.91	6.53	45.55	7.74	
PD/SN (16)	9.35	6.99	9.97	4.74	

p < 0.05 * p < 0.01** p < 0.001 ***

İstatistik değerlendirme sonunda preoperatif ve postoperatif verilerin karşılaştırılması ile 7 parametrede anlamlı değişiklik saptanmıştır. Maksillanın intrüzyonuna ortaya koyan PNS-SN (p<0.001), ANS-SN (p<0.05) ile kafa kaidesine göre konumunu belirleyen SNA (p<0.01) da istatistiksel olarak anlamlı değişiklik saptanmıştır. Mandibula'nın kafa kaidesine göre konumunu belirleyen SNB (p<0.01) ve Ar-pg (p<0.001) parametrelerinde de istatistiksel olarak anlamlı değişiklik saptanmıştır. Orofaregeal

havayolunun ölçüldüğü OAW 3 ($p<0.05$), ile maksilla ile mandibula arasındaki iskeletsel ilişkiyi belirleyen ANB ($p<0.001$) de anlamlı değişiklikler göstermişlerdir.

TARTIŞMA

Bimaksiller cerrahi yaklaşımlar, ortodontik tedavi sınırları içinde çözümü mümkün olmayan aşırı vertikal fazlalık gösteren mandibular prognati olgularında en sık tercih edilen yöntemdir. Bu tip olgularda Le Fort I osteotomi ile maksiller intrüzyon yapılarak boyutun azaltılması sağlanırken, sagittal split osteotomi ile de mandibulanın geride konumlanması gerçekleştirilir. Dolayısıyla olgular hem sagittal, hemde vertikal planda ideal normlara yaklaştırılırlar (SNA, SNB, MD/SN). Bimaksiller cerrahi girişimin ardından kraniyofasyal yapıda radikal değişiklikler meydana gelir. Kraniyofasyal yapı değişikliklerine kısaca değinirsek; olguların tümünde maksilla, posterioru daha fazla olmak üzere intrüze edildiği için, palatal düzlem eğimi değişmiş ve palatal düzlem açısında (PD/SN) bu değişikliğe bağlı olarak artış saptanmıştır. Yine palatal düzlem eğiminin mandibular düzlemle yaptığı açıda (PD/MD), palatal düzlem eğiminin değişimine bağlı olarak azalma saptanmıştır. Mandibular düzlem eğiminin maksiller intrüzyonu izleyen anterior rotasyonu sonucu, kafa kaidesi düzlemi ile oluşturduğu açıda (MD/SN) azalma bulunmuştur. Aynı şekilde; maksillanın intrüzyonu ve mandibulanın anterior rotasyonuna bağlı olarak ön yüz yüksekliğinde (N-Me), dikey boyutun düşmesine bağlı olarak azalma saptanmıştır.

Bu değişikliklere bağlı olarak nazofarengal ve orofarengal havayolu ne yönde etkilenmektedir?

Le Fort I osteotomi sonucunda maksillanın gömülmesi ile klasik bilgilerin ışığında beklenenler; nazofarengal havayolu daralırken alan genişliklerin artması, dolayısıyla nazal valve alanının genişlemesi ve paradoksal olarak da nazal rezistanın düşmesidir (10). Bizim çalışmamızda da nazofarengal havayolunda (PNS-ad1 ve PNS-ad2) postoperatif dönemde daralma saptandı. Bu daralma Le Fort I osteotomi sonucunda maksillanın yukarı hareketi ile gerçekleşen bir değişiklik olabilir. Turvey (11) de Le Fort I osteotomi ile maksiller intrüzyon yapılan 52 vaka üzerinde yürüttüğü çalışmada nazofarengal havayolunun daraldığını belirtmiştir. Wenzel (12) ise mandibular cerrahi sonrası hastaların %83'ünde nazofarenkste daralma meydana geldiğini belirtmiş ve servikal hiperfleksiyon geliştiğini ifade etmiştir.

Nazofarengal havayolunun daralması ile postoperatif dönemde bu hastalarda solunumla ilgili herhangi bir komplikasyona rastlanmaması ise yukarıda söz ettiğimiz nazal valve alanının genişlemesi ve nazal rezistanın düşmesi ile açıklanabilir.

Orofarengal havayolunda ise postoperatif dönemde bir genişleme saptanmıştır. Orofarenkste yapılan ölçümlerin lokalizasyonuna göre bu genişlemeyi şu şekilde açıklamak mümkündür. OAW1'deki artış maksillanın öne ve yukarı hareketi ile ve fonksiyonel okluzal düzlem (FOD) eğiminin değişimi ile açıklanabilir. Olguların tümünde maksillanın konumu posteriorun daha fazla gömülmesi şeklinde gerçekleşmiş, dolayısı ile fonksiyonel okluzal düzlemin kafa kaidesi ile yaptığı açı bir miktar artmış ve düzlemin havayolunu kestiği eğim değişmiş, aynı zamanda yukarı taşındığı için de anatomik olarak daha geniş bir alanı kesmiştir.

OAW2 ve OAW3'deki artışlar ise hyoid kemiğin ve dil postürünün mandibular cerrahi ile yer değiştirmesi ile açıklanabilir. Hyoid kemik C1 III vakalarda normalden bir miktar daha önde konumlanmıştır. Hyoid kemiğin konumu supra ve infrahyoid kasların değişimi ile kafa pozisyonunun değişiminden etkilenerek anteroposterior yönde değişiklik gösterir. Bu sırada larenks ve trakeanın elastik membranları direnç gösterir ve bu hareketi sınırlar (13).

Literatüre baktığımızda Talgren ve Solow'un (14) hyoid kemiğin iki postüral sistemden etkilendiğini ortaya koyduklarını görüyoruz. Araştırmacılar mandibular düzlem eğiminin değişmesi ile servikal ve kraniyoservikal postür değişiminin hyoid kemik konumu üzerinde etkili olduğunu ifade etmişler, hyoid kemik pozisyonunun fasyal yapı ile koordine olarak yer değiştirdiğini belirtmişlerdir.

Fromm (15), Takagi ve ark. (16) gibi araştırmacılar ise mandibular prognatinin cerrahi olarak düzeltimi sırasında hyoid kemiğin anteroposterior ilişkisinde minimal değişiklik demonstre etmişlerdir.

Bizim çalışmamızda ise hyoid kemik anteroposterior yönde büyük bir değişiklik göstermemekle birlikte, mandibular eğimi izleyerek bir miktar yukarı taşınmıştır. Bunun doğal sonucu olarak hyoid kemiğin rehber alınarak 2. ve 4. servikal vertebraya yapılan ölçümlerin kestiği havayolu alanıda göreceli olarak yer değiştirmekte ve bu alan genişlemiş olarak saptanmaktadır. Mandibular setback'te hipotез olarak dilin geriye taşınması ile orofarenkste bir daralma beklenirken, genel yargının aksine herhangi bir daralmanın olmadığı bizimle aynı yönde bir bulguya varan Athanasiou ve ark. (17) çalışmada da ortaya konmuştur.

SONUÇ

Çalışmamızdan elde edilen sonuçlara göre bimaksiller cerrahi girişimlerin farengal havayolu ile ilişkili olduğu söylenebilir. Bu ilişki nazofarengal havayolunda daralma, orofarengal havayolunda genişleme şeklinde saptanmıştır.

KAYNAKLAR

- 1- McNamara JA Jr, Brudon WL. Orthodontic and orthopedic treatment in the mixed dentition. Third printing Needham Press Inc Ann Arbor pp. 42, 1993.
- 2- Solow B, Kreiborg S. Soft tissue stretching: a possible control factor in craniofacial morphogenesis. Scand J Dent Res 85:505-507, 1977.
- 3- Fields HW, Warren DW, Black K, Phillips CL. Relationship between vertical dentofacial morphology and respiration in adolescents. Am J Orthod Dentofac Orthop 99:147-154, 1991.
- 4- Solow B, Siersbaek-Nielsen S, Greve E. Airway adequacy, head posture and craniofacial morphology. Am J Orthod 86: 214-223, 1984.
- 5- Solow B, Tallgren A. Head posture and craniofacial morphology. Am J Phys Anthropol 44: 417-436, 1976.
- 6- Tallgren A, Solow B. Hyoid bone position, facial morphology and head posture in adults. Eur J Orthod 9: 1-8, 1987.
- 7- Özbek M, Erdem D. Farklı servikal postüre sahip bireylerde havayolu kapasitesi ile vertikal kraniofasyal morfoloji arasındaki ilişkiler. Türk Ortod Derg 6:160-168, 1993.
- 8- Linder-Aronson S, Henrikson CO. Radiocephalometric analysis of anteroposterior nasopharyngeal dimensions in 6 to 12 year old mouth breathers compared with nose breathers. ORL 35: 19-29, 1973.
- 9- Hellsing E. Changes in the pharyngeal airway in relation to extension of the head. Eur J Orthod 11:359,365, 1989.
- 10- Guenther TA, Sæther H, Kern EB. The effect of Le Fort I maxillary impaction on nasal airway resistance. Am J Orthod 85: 308-315, 1984.
- 11- Turvey TA, Hall DJ, Warren DW. Alterations in nasal airway resistance following superior repositioning of the maxilla. Am J Orthod 85:109-115, 1984.
- 12- Wenzel A, Williams S, Ritzan M. Relationships of changes in craniofacial morphology, head posture, and nasopharyngeal airway size following mandibular osteotomy. Am J Orthod Dentofac Orthop 96:138-143, 1989.
- 13- Adamidis IP, Spyropoulos M. Hyoid bone position and orientation in Class I and class III malocclusions. Am J Orthod Dentofac Orthop 101:308-312, 1992.
- 14- Tallgren A, Solow B. Long-term changes in hyoid bone position and craniocervical posture in complete denture wearers. J Prosthet Dent 50: 148-156, 1984.
- 15- Fromm B, Lundberg M. Postural behaviour of the hyoid bone in normals occlusion and before and after surgical correction of mandibular protrusion. Swed Dent J 63:425-433, 1970.
- 16- Takagi Y, Gamble JW, Proffit WR, Christensen RL. Postural change of the hyoid bone following osteotomy of the mandible. J Oral Surg 23:688-692, 1967.
- 17- Athanasiou AE, Toutountzakis N, Mavreas D, Ritzau M, Wenzel A. Alterations of hyoid bone position and pharyngeal depth and their relationship after surgical correction of mandibular prognathism. Am J Orthod Dentofac Orthop 100:259-265, 1991.

YAZIŞMA ADRESİ:

Yard. Doç. Dr. Tülin ARUN
Marmara Üniversitesi, Diş Hekimliği Fakültesi,
Ortodonti Anabilim Dalı
Büyükciftlik sok. No. 6 80200 Nişantaşı/İSTANBUL
Tel. 0212 2319120 (404)
Fax. 0212 2465247