

RAPİD MAKSİLLER EKSPANSİYON SONRASI NAZOFARİNKSDE OLUŞAN SEFALOMETRİK DEĞİŞİKLİKLER

Yrd. Doç. Dr. Kerem ARAS*
Dt. Barış ÜNLÜ**
Doç. Dr. Nazan KÜÇÜKKELEŞ***

ÖZET: Burun havayolu geçişinin tıkalı olduğu durumlarda mecburen ağız solunumu yapılmaktadır. Maksiller darlık tedavisinde kullanılan Rapid Maksiller Ekspansiyonun (R.M.E.) burun havayolunu rahatlattığı birçok araştırmada rapor edilmiştir. Araştırmamızın amacı R.M.E.'nin sefalometrik olarak burun havayolunda meydana getirdiği değişiklikleri incelemektir.

MATERYAL VE METOD: Araştırmamız, tedavilerine R.M.E. ile başlanan 39 hastamızın, tedavi öncesi ve ekspansiyon sonrası 3 aylık retansiyon döneminden sonra alınan lateral sefalogramları üzerinde yürütülmüştür. Bu filmler üzerinde AD1, AD2, Ba-S-PNS, Artiküler açı, Sella Nasion- Mandibüler düzlem açısı gibi değerler ölçülmüş ayrıca adenoid dokunun ilgili bölge içerisindeki alanı mm² cinsinden bulunarak toplam nazofarinks alanına bölünmüş, böylece Adenoid Oranı elde edilmiştir. Havayolu Oranının hesaplanması için ise, Schulhof'un (1978) formülünden yararlanılmıştır (1-Adenoid Oranı = Havayolu Oranı). Sefalometrik veriler Student-t testi ile değerlendirilmiştir. Bulgular: AD1 (p<0.05) ve AD2 (p<0.01) değerleri ekspansiyon sonrası anlamlı artış göstermişlerdir.

SONUÇ: R.M.E.'nin nazofaringeal havayolu üzerinde, ekspansiyon dönemi için olumlu etkileri olduğu anlaşılmaktadır. Bu etkilerin kalıcılığı ise başka bir araştırma konusudur.

Anahtar Kelimeler: Rapid Maksiller Ekspansiyon, Ağız Solunumu.

SUMMARY: CEPHALOMETRIC CHANGES IN NASOPHARENX AFTER RAPID MAXILLARY EXPANSION. Aim: When nasally obstructed, cases would lead to mouth breathing in order to survive. The Rapid Maxillary Expansion treatment (R.M.E.) employed for maxillary discrepancy cases is reported to improve then nasal airway as a secondary effect. The aim of this study is to evaluate the changes occurring in the nasal airway, during R.M.E. cephalometrically. Material and Method: The study is carried out in the patients (n=39) whom their treatments required R.M.E. The pre-expansion and postexpansion lateral cephalograms were evaluated and AD1, AD2, Ba-S-PNS, Articular angle, SN-MP angle parameters were measured. In addition to these parameters, the adenoidal tissue in the nasopharyngeal zone was calculated by means of mm², and it was divided by nasopharyngeal area and the Adenoidal Ratio was found. For the cal-

ulation of the nasopharyngeal airway ratio Schulhof formula (1978) was employed (1-Adenoidal Ratio=Nasopharyngeal Airway Ratio). Cephalometric findings were statistically evaluated by using Student-t test. Findings: The changes in the parameters AD1 (p<0.05) and AD2 (p<0.01) were statistically significant as showing improvement in the nasal airway. Conclusion: It can be concluded by saying that R.M.E. had improving effects in the nasal airway. However, stability would be the subject of another study.

Key Words: Rapid Maxillary Expansion, Mouth Breathing.

GİRİŞ

Rapid Maksiller Ekspansiyon (R.M.E.) 1860 yılında ilk defa tanıtıldığından beri, nasal septum ve çevreleyen dokular üzerindeki etkileri birçok araştırmada önemle vurgulanmıştır (1-9). Nasal stenoz durumlarında, maksiller ekspansiyon sonucu oluşan repozisyonun nasal valvleri açarak nasal direnci azalttığını, böylelikle burun solunumunun arttığı belirtilmiştir (10, 11, 12).

Özgen, Aksoy ve arkadaşları da R.M.E.'nin transversal etkilerinin incelendiği araştırmalarında, Haas, Krebs, Werts ve Tourne tarafından bildirilen sonuçlarla aynı paralellikte özellikle nasal genişlikteki artışın stabilitesi konusunda fikir birliği içindedirler (1, 2, 4, 6, 13). Ayrıca artan binasal genişliğin de yine burun solunumunu arttıracığı şeklinde yorumlanmaktadır (13). Hızlı genişletme veya cerrahi genişletme yapılan bireylerde, nasal havayolunun da genişlediği, genişletmenin sadece maksiller ark konfigürasyonunun düzelmesini değil aynı zamanda, nefes almayı, fiziksel büyümeyi, atletik performansı ve genel sağlığı iyi yönde etkilediği gözlenmiştir. Ağız solunumunu, burun solunumuna dönüştürülebilmesi için adenoidektomi, allerji tedavisi, septum deviasyonu düzeltimi ve R.M.E.'nin de kullanılabileceği bildirilmiştir (14, 15).

Araştırmamızın amacı; literatürde varolan bu iyi etkiler gözönüne alınarak, maksiller genişletmenin nazofarinksde yarattığı etkileri sefalometrik olarak incelemektir.

GEREÇ VE YÖNTEM

Araştırmamız; "dişlerindeki bozukluk ve çenelerindeki uymusuzluğun düzeltilmesi" isteği ile Marmara Üniversitesi Dişhekimliği Fakültesi Ortodonti Anabilim Dalına başvuran bireylerden, tedavilerine R.M.E. ile başlanan 39 hastanın başlangıç ve 3 aylık retansiyon döneminden sonra alınan lateral sefalogramları üzerinde yürütülmüştür.

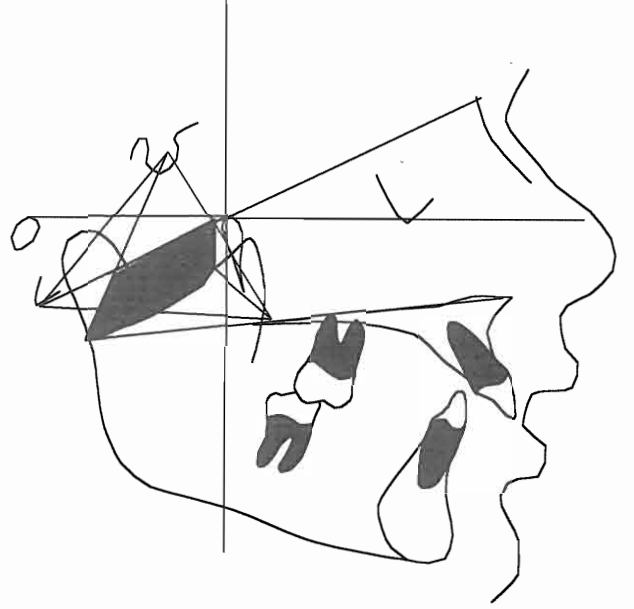
* Marmara Üniversitesi Dişhekimliği Fakültesi Ortodonti A.B.D Öğretim Üyesi.

** Marmara Üniversitesi Dişhekimliği Fakültesi Ortodonti A.B.D Araştırma Görevlisi.

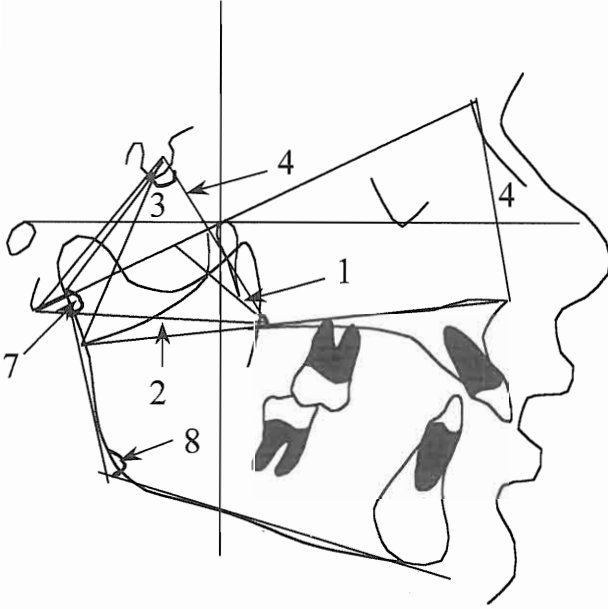
*** Marmara Üniversitesi Dişhekimliği Fakültesi Ortodonti A.B.D Öğretim Üyesi.

Araştırmamızda kullanılan ölçümler şöyledir:

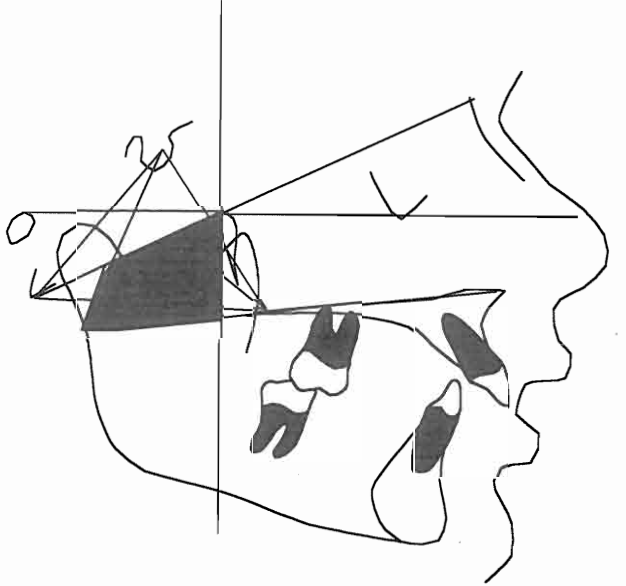
- 1- AD1 mm; PNS den Nasion-Basion'a çizilen dikmenin adenoid doku ile kesiştiği mesafe (Şekil 1),
- 2- AD2 mm; PNS den Basion'a çizilen doğrunun adenoid doku ile temas ettiği mesafe (Şekil 1),
- 3- Ba-S-PNS° açısal değeri; Basion, Sella ve PNS noktaları arasındaki açıdır (Şekil 1),
- 4- N-ANS/S-PNS oranı, Nasion ile ANS arası mesafe ile, Sella ile PNS arası mesafenin oranıdır (Şekil 1),
- 5- Adenoid doku alanı; Toplam nazofarinks alanı içerisinde kalan adenoid dokunun mm² cinsinden alanıdır (Şekil 2),
- 6- Nazofarinks alanı; Toplam nazofarinksin mm² cinsinden alanıdır (Şekil 3),
- 7- Artiküler açı; Arka kafa kaidesi ile Ramus yüksekliği arasındaki açı (Şekil 1),
- 8- SN-MP; Sella Nasion düzlemi ile Mandibüler düzlem arası açıdır (Şekil 1).



Şekil 2: Nazofarinks alanı içerisinde kalan Adenoid doku alanı.



Şekil 1: Araştırmada kullanılan ölçümler.



Şekil 3: Toplam Nazofarinks alanı.

Toplam nazofarinks alanının hesaplanması için; Palatal düzlem ramusun posterior sınırına kadar uzatılmış ve bu noktaya Sella'dan bir doğru çizilmiştir. Sella'dan çizilen doğrunun palatal düzlem ve Nasion-Basion düzlemleri arasında kalan bölümü, ölçülmesi planlanan nazofarinksin arka sınırını oluşturmuştur. Nazofarinks alanının üst sınırını; Selladan ramusun posterioruna çizilen doğru ve Pterigoid Vertikal doğruları arasında kalan Na-Ba düzlemi oluşturmuştur. Nazofarinks alanının ön kenarını ise Na-Ba ile Palatal Düzlem arasında

kalan PtV düzlemi, alt kenarını ise S-Post. Ramus ile PtV arasında kalan palatal düzlem oluşturmuştur (Şekil 3).

Havayolu Oranının hesaplanması için; lateral sefalogramlar digitize edilerek bilgisayar ortamına aktarılmış ve Hacettepe Üniversitesi Dişhekimliği Fakültesi Ortodonti A.B.D. öğretim üyelerinden Prof. Dr. Ata Ü. Aksoy tara-

Tablo 1: Hızlı Genişletme sonrası ve 3 aylık retansiyon dönemi sonrasında, parametrelerin değerleri

	EXP. ÖNCESİ		EXP. SONRASI		FARK	P	
	X	SD	X	SD			
AD1	18.66	6.06	22.14	5.29	3.47	0.000	***
AD2	15.97	4.92	18.96	4.99	2.98	0.000	***
B.S.PNS	54.48	6.77	56.20	7.85	1.71	0.04	*
HAVA YOLU	0.63	0.16	0.68	0.14	4.85	0.001	***
N.ANS S.PNS	1.14	9.27	1.14	0.09	1.46	0.891	
ART.	146.25	7.38	149.02	6.73	2.76	0.000	***
SN.MP	41.56	8.24	43.28	8.26	1.17	0.000	***

* p<0.05 ** p<0.01 *** p<0.001

fından geliştirilen "Bioplanometre" programı kullanılarak saptanan bölge sınırları içinde kalan adenoid dokunun alanı (Şekil 2) hesaplanmıştır. Daha sonra toplam nazofarinksin alanı bulunmuştur (Şekil 3). Hesaplanan adenoid doku alanı, toplam nazofarinks alanına bölünerek Adenoid Dokunun Oranı elde edilmiş ve normal havayolu değerinin=1 birim olduğu kabul edilerek (Schulhof Formülü 1978)(16), bulunan Adenoid doku Oranı 1'den çıkarılmış ve böylelikle Hava Yolu Oranı bulunmuştur (16).

Ölçümlerin istatistiksel olarak değerlendirilmeleri için Student-t testi kullanılmıştır.

BULGULAR

AD1, ölçümünde R.M.E. sonrası 3.47 mm.lik ortalama artış bulunmuştur. Bu artış (p<0.001) ile istatistiksel olarak önemlidir.

AD2, parametresi ortalama 2.98 mm.lik, (p<0.001) istatistiksel artış göstermiştir.

Ba-S-PNS açısı 1.71°lik ortalama artış göstermiştir. Bu parametredeki değişiklikler de istatistiksel olarak (p<0.05) anlamlıdır.

Havayolu Oranı ölçümleri 4.85 lik artış ile, (p<0.01) değerinde istatistiksel öneme sahiptir.

N-ANS/S-PNS oranı ortalama 1.46 değerinde istatistiksel olarak önemsiz artmıştır.

Artiküler açı değerinde ortalama olarak 2.76°lik artış saptanmıştır. Bu artış (p<0.01) ile istatistiksel öneme sahiptir.

SN-MP açısında da ortalama olarak 1.75° lik artış bulunmuştur. Bu değerdeki artış da (p<0.001) ile istatistiksel olarak önemlidir.

TARTIŞMA

AD1, parametresi R.M.E. ile 3.47 mm.lik istatistiksel olarak anlamlı bulunan bir artış göstermiştir. Yine AD2 değeri de 2.98 mm.lik istatistiksel anlamlı olarak artmıştır. Bu bulgularımıza göre R.M.E. hızlı maksiller genişletme sonucu PNS ile adenoid doku arasındaki mesafe artmaktadır. Böylece bu bulgular bize havayolu geçişinin rahatladığını göstermektedir.

Ba-S-PNS açısındaki artışın istatistiksel olarak anlamlı olması hızlı maksiller genişletme ile PNS noktasının adenoid dokudan uzaklaştığını göstermektedir. Bu bulgumuzu havayolu oranındaki p<0.001 değerindeki anlamlı artış desteklemektedir. Buna göre hızlı maksiller genişletme sonrası havayolunda bulunan adenoid yapının toplam havayolu alanına oranı azalmıştır. Başka bir deyişle havayolu oranı artmıştır. Bu bulgumuz R.M.E.'den sonra nasal direncin azaldığı yönündeki literatürlerle uyum içindedir (2, 4, 6, 7, 9-11, 13-16).

Artiküler açıdaki anlamlı artış (2.76° artış, p<0.001), SN-MP açısındaki 1.75°lik (p<0.01) anlamlı artış ile birbirini destekler niteliktedir. Yani mandibula R.M.E.'nin klasik bulgusu olan posterior rotasyona uğramıştır. Bu rotasyon nazofarinks ve adenoid alanlarının ölçüldüğü bölgede; ölçülen nazofarinks alanını arttırdığı gibi, adenoid alanını da arttırmıştır. Kısaca mandibulanın posterior rotasyonu sonucu, adenoid ve nazofarinks alanlarının her ikisi de mm² olarak artmıştır. Havayolu oranını hesaplarken oluş-

turulan pay ve paydanın, her ikisinde değerleri arttığından, bu artışın sonuca etkisi nötrleşmektedir. Böylelikle hızlı maksiller genişletme sonucu mandibulada görülen posterior rotasyonun, havayolu oranına, iyi veya kötü yönde etki edemediği anlaşılmaktadır.

SONUÇ

Hızlı Maksiller Genişletmenin sefalometrik olarak, nazofarinksde, havayolu geçişi açısından olumlu değişiklikler oluşturduğu saptanmıştır. Nazal direnç azalmış, maksiller genişletme öncesine kıyasla, havayolu oranında artma saptanmıştır. Tüm bu bulgularımız Hızlı Maksiller Genişletmenin burun solunumu açısından rahatlatıcı sonuçları olduğunu ortaya çıkarmıştır. Havayolu oranındaki değişikliklerin kalıcılığı ve burun havayolundaki rahatlatmanın, ağız solunumuna son verip vermeyeceği ise başka araştırmaların konusunu oluşturmaktadır.

REFERANSLAR

- 1- Krebs A. Expansion of the midpalatal suture studied by means of metallic implants. Eur Orthod Soc Rep 34: 163-171, 1958.
- 2- Haas AJ. Rapid expansion of the maxillary dental arch and nasal cavity by opening the midpalatal suture. Angle Orthod 31: 73-90, 1961.
- 3- Haas AJ. The treatment of maxillary deficiency by opening the midpalatal suture. Angle Orthod 35: 200-217, 1965.
- 4- Wertz RA. Changes in nasal airflow incident to rapid maxillary expansion. Angle Orthod 38: 1-11, 1968.
- 5- Davis WH, Kronman JH. Anatomical changes induced by splitting of the midpalatal suture. Angle Orthod 39: 126-132, 1969.
- 6- Haas AJ. Palatal expansion; just the beginning of dentofacial orthopedics. Am J Orthod 57: 219-255, 1970.
- 7- Timms DJ. Some medical aspects of rapid maxillary expansion. Br J Orthod 1: 127-132, 1974.
- 8- Walters RD. Facial changes in the Macaca Mulatta monkey by orthopedic opening of the midpalatal suture. Angle Orthod 45: 169-179, 1975.
- 9- Stambach H, Bayne D, Cleal J, Subtelny JD. Facioskeletal and dental changes resulting from rapid maxillary expansion. Angle Orthod 36: 152-154, 1966.
- 10- Griffin CJ. The maxillo-septal syndrome and temporomandibular joint dysfunction. Aust Dent J 24: 26-33, 1979.
- 11- Griffin CJ. The treatment of chronic nasal obstruction by subluxation of the vomero-maxillary articulation. Aust Dent J 3: 107-117, 1958.
- 12- Korkhaus G. Discussion of report. A review of orthodontic research (1954-1950). Int Dent J 3: 356, 1956.
- 13- Özgen M, Aksoy AÜ, Tezcan Ş, Tosun Y. Rapid maksiller ekspansiyonun transversal etkilerinin frontal sefalometrik incelenmesi. Türk Ortodonti Dergisi 7(1): 26-27, 1994.
- 14- Warren DW, Hershey G, Turvey TA, Hinton VA, Hairfield WM. The nasal airway following maxillary expansion. Am J Orthod Dentofac Orthop 111-116, 1987.
- 15- Schwarz GM, Thrash Wm J, Byrd L, Jacobs JD. Tomographic assessment of nasal septal changes following surgical-orthodontic rapid maxillary expansion. Am J Orthod Dentofac Orthop 39-45, 1985.
- 16- Kluemper GT, Vig PS, Vig KWL. Nasorespiratory characteristics and craniofacial morphology. European Journal of Orthodontics 17: 491-495, 1995.
- 17- Schulhof RJ. Considerations of airway in orthodontics. Journal of Clinical Orthodontics 12: 440-444, 1978.

YAZIŞMA ADRESİ:

Yrd. Doç. Dr. Kerem ARAS
Marmara Üniversitesi
Dişhekimliği Fakültesi
Ortodonti Ana Bilim Dalı
Büyükciftlik Sokak No: 6
Nişantaşı - İSTANBUL