

GÖMÜLÜ İKİNCİ MOLAR DIŞLERİN SÜRDÜRÜLMESİNDE BİR UPRIGHTING SPRING TASARIMI: BİR OLGU NEDENİYLE#

Yrd. Doç. Dr. Cenk DORUK*

Dt. Oral SÖKÜCÜ**

ÖZET: Gömülü ikinci molarların sürdürülmesi zor olmakla birlikte pozisyonu birinci molara doğru yatay veya oblik ise tedavileri çok daha güç olmaktadır. Bu vaka raporunda, TMA telden bükülerek hareketli aparey içine yerleştirilmiş bir uprighting springin gömülü üst ikinci molar dişin sürdürülmesindeki kullanımı sunulmuştur. Springin her randevuda uygun aktivasyonu yapılarak üçüncü ayın sonunda gömülü dişin uprightingi sağlanmış ve birinci moların kökünden kurtarılarak aparey çıkartılmıştır. Beş ay sonra ise gömülü diş çiğnemeyle oklüzyona gelmiştir. Bu aparey etkin olması, kısa sürede çalışması ve yapımının basit olmasından dolayı avantajlıdır.

Anahtar Kelimeler: Gömülü molar, uprighting spring

SUMMARY: AN UPRIGHTING SPRING DESIGN TO ERUPT IMPACTED SECOND MOLAR: A CASE REPORT. Second molar impaction is difficult to treat and the treatment is even more problematic if the second molar is in oblique or horizontal position with the crown tilted mesially or toward the root of maxillary first molar. In this case report we showed an uprighting spring made of TMA that inserted to removable appliance to erupt impacted maxillary second molar. The spring was activated routinely in every appointment. The second molar was uprighted and the appliance was removed at the end of the 3rd month. Five months later the impacted tooth was in occlusion by mastication. This appliance is advantageous because it is effective, simple and acting rapidly.

Key Words: Impacted molar, uprighting spring

8. Uluslararası Türk Ortodonti Derneği kongresinde poster olarak sunulmuştur.

* Cumhuriyet Üniversitesi Dişhekimliği Fakültesi Ortodonti Anabilim Dalı Öğretim Üyesi.

** Cumhuriyet Üniversitesi Dişhekimliği Fakültesi Ortodonti Anabilim Dalı Araştırma Görevlisi.

GİRİŞ

Daimi bir dişin gömülü kalmasında en önemli faktör ark boyutundaki yetersizliktir. Diğer etyolojik nedenler ise, heredite, lokal patolojiler, daimi dişin ektojik sürmesi, süt veya daimi dişlerin retansiyonu olarak sıralanabilir (1-4). Araştırmacılar kök gelişimini tamamlamamış gömülü bir dişin, yeterli yerin sağlanmasıyla kendiliğinden süreceğini, buna karşın, kök gelişimini tamamlamış dişlerin spontan olarak süremeyeceğini ifade etmektedirler (5-9).

Gömülü dişler, oklüzyona getirilmeden önce periodontal ligamentin durumu değerlendirilmelidir. Röntgen tetkikinde ligament izlenemiyorsa ankiloz söz konusudur. Bu durumda ortodontik tedavi yaklaşımı geçersiz olacaktır (6, 2-4).

Gömülü bir dişin ortodontik kuvvetler ile oral kaviteye sürdürülebilmesi için, sırayla şu 3 uygulamanın yapılması tavsiye edilmektedir (5-8).

1- Cerrahi işlem

2- Ataçmanın yapıştırılması

3- Ortodontik kuvvetlerin uygulanması

İkinci molar dişlerin gömülü kalma oranı tam olarak bilinmemekle birlikte, literatürde yaklaşık her 1000 hastadan 3'ünde olduğu bildirilmiştir (10, 11). Birçok vakada, gömülü molar dişin hem distale hareketi hem de dikleştirilmesi gerekmektedir. Genellikle bu dişlerin mezial sırtı proksimal temas noktasının altında sıkışmış durumdadır. Tedavilerinde dişin kendiliğinden sürmesini sağlamak için mezial marjinal sırtın spring vasıtasıyla bu bölgeden kurtarılması amaçlanır (12).

Bu vaka raporunda gömülü üst ikinci molar dişi sürdürmek amacıyla, .016"X.022" TMA telden hazırlanarak hareketli aparey içine yerleştirilen bir uprighting spring tasarımı sunulmuştur.

VAKA RAPORU

Kliniğimize başvuran 16 yaşındaki erkek hasta, ağız içi klinik muayenesinde bilateral sınıf II kanin ve molar ilişkisi ile karakterizedir. Ayrıca üst sağ 2. molar dışında bütün dişler indifa etmişti. Panoramik incelemede 2. molar dişin 1. moların kole seviyesinin altından dişe takılarak gömülü kaldığı ve tüm 3. molarların da konjenital olarak eksik olduğu tespit edilmiştir (Resim 1). Hastanın diğer ortodontik tedavilerine geçmeden önce 2. moların sürdürülmesine karar verilmiştir.

Tedavi Yaklaşımı

Tedavinin ilk safhasında hastadan ölçü alınarak elde edilen model üzerinde, indifa ettirilecek gömülü diş üzerine yapıştırılacak olan buttonun yeri tespit edildi. Daha sonra alçı model üzerinde .016"X.022" TMA telden tasarladığımız uprighting spring büküldü. Aktif kolu ile retansiyon kolu arasındaki açı 90° olacak şekilde bükülen spring tek heliks içermekteydi. İlaveten, springin button içine yerleştirilecek olan aktif kolunun ucuna kanca şekli verildi (Resim 2). Spring bükümü tamamlandıktan sonra heliks birinci molar dişin distopalatalına gelecek şekilde mumla sabitlenip (Resim 3), akril tepimini takiben aparey tamamlandı (Resim 4). Bu aşamadan sonra lokal anestezi altında, dişin oklüzal yüzeyindeki yumuşak doku ve kemik kaldırılarak daha önceden model üzerinde tespit edilmiş olan yere bir button yapıştırıldı. Spring aylık kontrollerde distal yöne doğru 45° aktive edilerek button içine yerleştirildi.

Springin her randevuda uygun aktivasyonu yapılarak üçüncü ayın sonunda gömülü dişin uprightingi sağlanmış ve birinci moların kökünden kurtarılarak aparey çıkartılmıştır. Daha sonra pekiştirmeye gerek duyulmadan dişin çiğnemeyle oklüzyona gelmesi beklenmiş ve aparey çıkarıldıktan 5 ay sonra istenilen oklüzyona ulaşılmıştır (Resim 5). Bu aşamadan sonra, vakanın diğer ortodontik problemlerinin çözülebilmesi amacıyla sabit tedaviye başlanmıştır.

TARTIŞMA VE SONUÇ

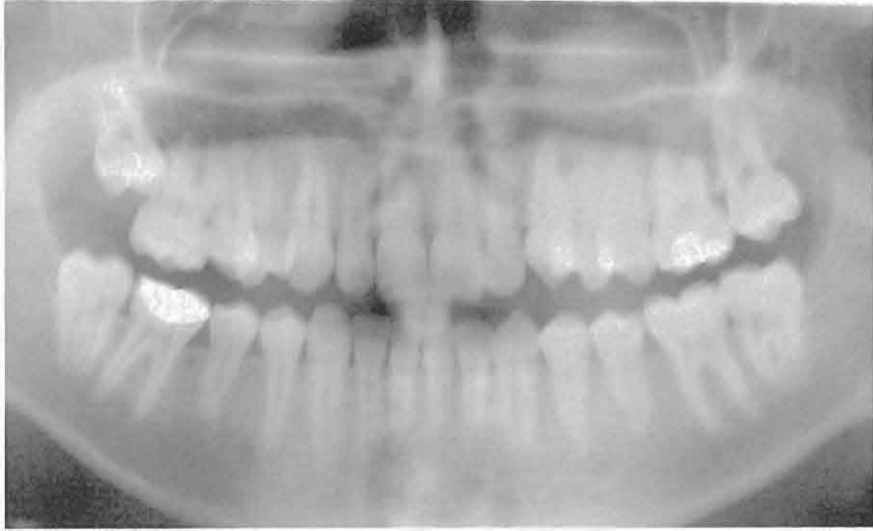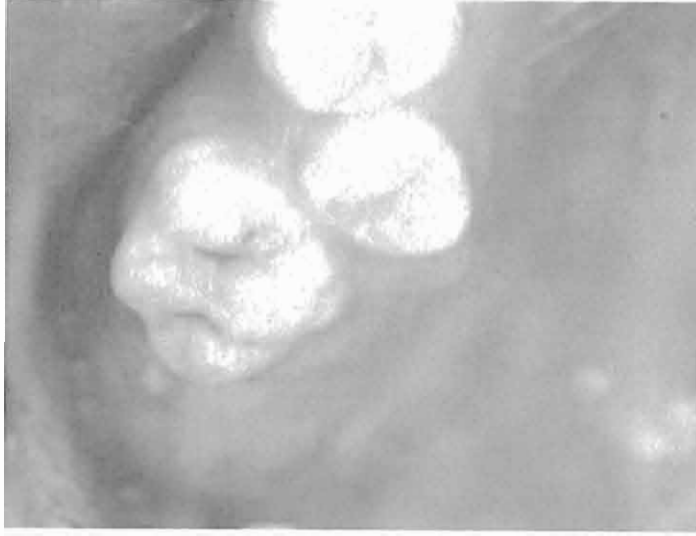Araştırmacılar posterior gömülü dişlerin indifa ettirilmesi amacıyla çeşitli yöntemlerden yararlanmışlardır. Levitas ile Sim birinci molar ile ikinci moların kontak bölgesine seperasyon telini büküp yerleştirerek gömülü dişe distal yöne doğru kuvvet vermeyi amaçlamışlardır (13, 14). Braden, sabit lingual arka spring bükerek birinci molar dişi distale yönlendirmeyi tavsiye etmiştir (15). Croll ve Barney de, gömülü dişin açık oklüzal yüzeyine springi bondlamışlardır (16). Freeman, hareketli apareylerden destek alan açık zemberekleri tercih ederken, Kennedy ve Turvey elastik zincirlerden yararlanmışlardır (5, 7). Johnson ve Quirk ise, mandibular 2. molarların sürdürülmesinde elastik ipliklerden faydalanmışlardır (6).

Hiç kuşkusuz literatüre giren tüm yöntemler başarılı sonuçlar vermiştir. Temel olarak hastalarda bu problemi giderirken; apareyin tasarımının kolay olması, hasta kooperasyonuna ihtiyaç duyulmaması ve kolayca etkin sonuca ulaşabilmesi gibi özellikler göz önünde tutulmalıdır.

Tasarladığımız bu aparey ile yukarıda bahsettiğimiz tüm öğelerin bir arada bulundurulması amaçlanmıştır. Hastadan alınan bir ölçü ile direkt uygulamaya geçeceğimiz bu apareyin tasarımı oldukça kolaydır. Yine bu basit ve kolay tasarımı ile daha ziyade kompleks konfigürasyonların kullanımı neticesinde oluşan doku irritasyonları da engellenmiş olmaktadır. Kullanılan TMA tel ile hafif ve sürekli kuvvetler elde edilmesi ve springin daha etkin çalışması hedeflenmiştir. Springin sık aktivasyon gerektirmemesi hasta için önemli bir avantaj sağlarken, hekim içinde çalışmayı kolaylaştırıcı bir faktör olarak gözlenmiştir.

Uygulanan aparey sadece periyodik kontrollerde çıkarılıp temizlendiği için fazla hijyenik olmadığı düşünülebilir; ancak hasta oral hijyen açısından gerektiği gibi motive edildiğinden herhangi bir komplikasyon gelişmemiştir. Uygulanan aparey etkin olması, kısa sürede çalışması ve yapımının basit olmasından dolayı avantajlıdır.

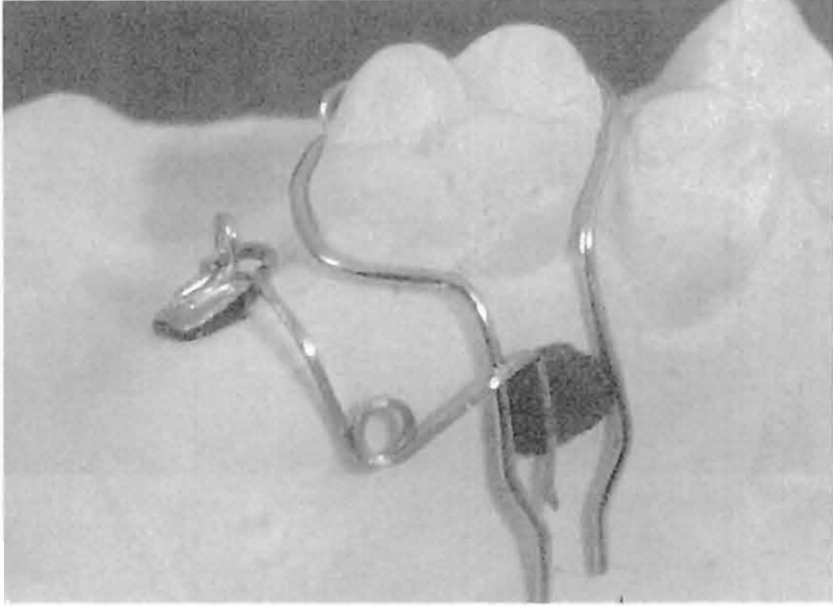
Gömülü dişe sahip her hasta dikkatlice değerlendirilmeli, özellikle fonksiyon ve ileriki dönemlerde yapılabilecek protetik uygulamalarda kişiye kazandıracığı faydalar unutulmamalıdır.



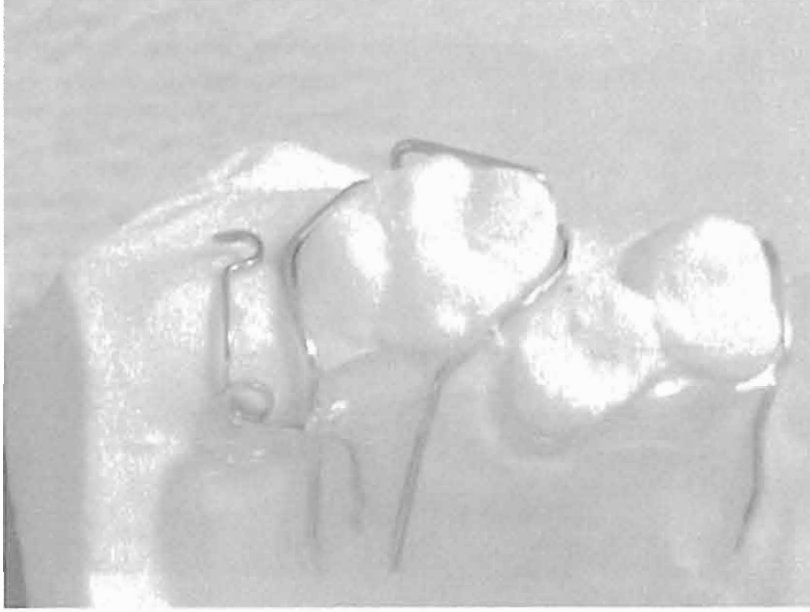
Resim 1. Vakanın tedavi öncesi ağız içi fotoğrafı ve panoramik filmi.



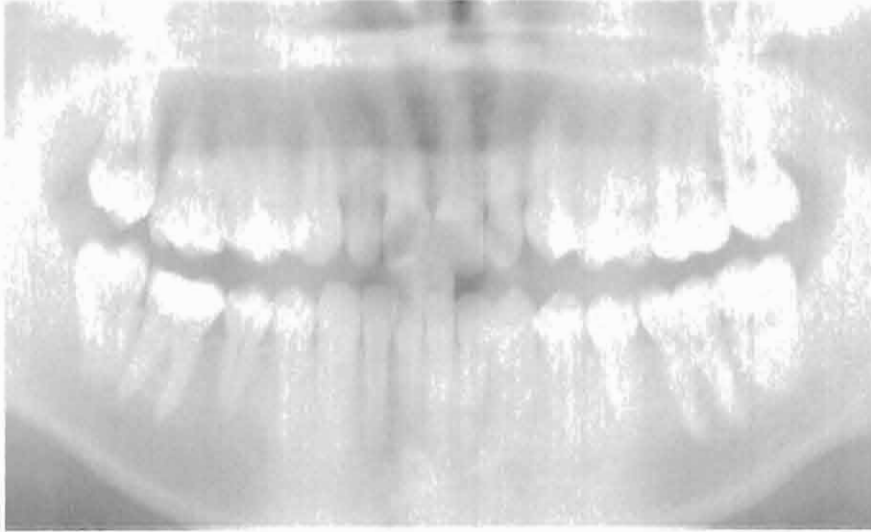
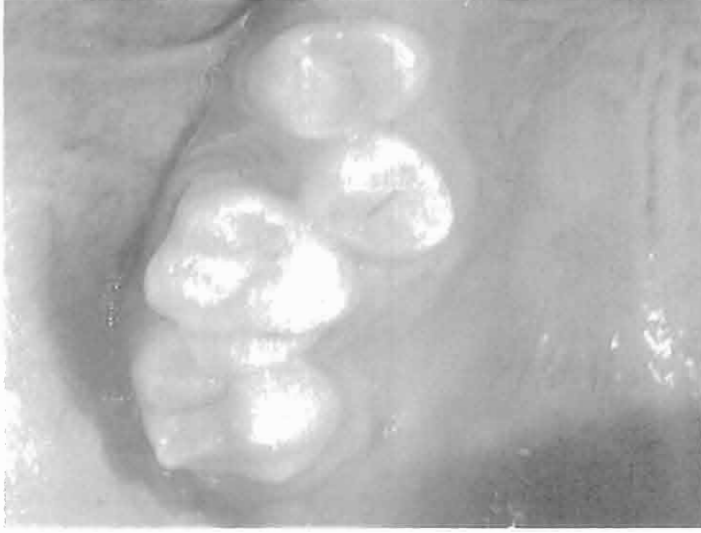Resim 2. Uprighting spring.



Resim 3. Springin modelde konumlandırılması.



Resim 4. Springin apareydeki görünümü.



Resim 5. Vakanın tedavi sonrası ağız içi fotoğrafı ve panoramik filmi.

KAYNAKLAR

1. Graber TM, Swain BF. Orthodontics Current principles and techniques. The CW Mosby Company, St. Louis, 1985.
2. Moyers RE. Handbook of orthodontics. Third Ed. Yearbook Medical Publishers Inc. Chicago, 1973.
3. Proffit WR. Contemporary orthodontic. The CV Mosby Company, St. Louis, 1974.
4. Salzman JA. Orthodontics in daily practice. JB. Lippincott Company Philadelphia, 1974.
5. Freeman R. Orthodontic potpouri; Mandibular second molar problems. Am J Orthod and Dentofac Orthop 91:19-25 1988.
6. Johnson J, Quirk G. Surgical repositioning of impacted mandibular second molar. Am J Orthod and Dentofac Orthop 91: 242-251, 1987.
7. Kennedy D, Turley P. The clinical management of ectopically erupting first permanent molars. Am J Orthod and Dentofac Orthop 92; 336-345, 1987.
8. McDonald F, Yap WL. The surgical exposure and application of direction traction unerupted teeth. Am J Orthod and Dentofac Orthop 89: 331-340, 1986.
9. Slodov I, Benhrents R, Dobrowski D. Clinical experience with third molar. Am J Orthod and Dentofac Orthop 96(6): 453-461, 1989.
10. Johnson DC. Prevalance of delayed eruption of permanent teeth as a result of local factors. J Am Dent Assoc 94: 100-106, 1977.
11. Varpio M, Wellfelt B. Disturbed eruption of the lower second molar: Clinical appearance, prevalence and etiology. Dent Child 55: 114-118, 1988.
12. Pramod KS, Nanda RS, Ghosh J, Bazakidu E. Uprighting fully impacted mandibular second molars. J Clin Orthod 32: 316-318, 1995.
13. Levitas TC. A simple technique for correcting an ectopically erupting first permanent molar. J Dent Child 31: 16-18, 1964.
14. Sim JM. Minör Tooth Movement in Children CV Mosby Co. St. Louis, 121-122, 1972
15. Braden RE. Ectopic eruption of maxillary permanent first molars. Dent Clin N Am 8(2): 441-448, 1964.
16. Croll T, Barney J. An acid-etch composite resin retained wire for correction of an ectopically erupting permanent first molar. Ped Dent 4: 61-63, 1982.

Yazışma Adresi:

Yrd. Doç. Dr. Cenk DORUK
Cumhuriyet Üniversitesi
Diş Hekimliği Fakültesi
Ortodonti Anabilim Dalı
58140 SİVAS
Tel: 0 346 219 13 00 / 2769
Fax: 0 346 219 12 37
E-mail: cdoruk@cumhuriyet.edu.tr