



Open Bite Tedavisi Sonucunda Alt ve Üst Çene Morfolojisi ile Dentoalveoler Yapılarda Meydana Gelen Değişimlerin İncelenmesi

Investigation of the Changes in Maxillary and Mandibular Morphology and Dentoalveolar Structures with Open Bite Treatment

ÖZET

Bu çalışmanın amacı, open bite vakalarının sabit ortodontik tedavi mekanikleri ile düzeltilmesi sonucunda, alt ve üst çene morfolojisinde ve dentoalveoler yapılarda meydana gelen değişimlerin incelenmesidir. Çalışmanın materyalini sabit Edgewise tekniği ve anterior dik yön elastikleri kullanılarak dört premolar çekimli tedavi edilen, iskeletsel open bite'a sahip 14 kız 6 erkek toplam 20 bireyin tedavi öncesi ve sonrası lateral sefalometrik filmleri oluşturmaktadır. Tedaviye bağlı değişimlerin önem düzeylerini belirlemek amacıyla, tedavi öncesi ve sonrası elde edilen ölçümler, eşleştirilmiş t testi ile karşılaştırılmıştır. Çalışmamızın sonucunda üst kesici dişler ve alt molarların eksen eğimlerinin dikleştiği tespit edilmiştir. Üst posterior dentoalveolar yükseklik stabil kalırken, diğer tüm dentoalveoler ölçümlerde ve ön yüz yüksekliğinde belirgin artış bulunmuştur. Yumuşak dokularda tedaviye bağlı Ricketts üst dudak ölçümü dışında önemli bir değişikliğe rastlanmamıştır. Bu sonuçlardan yola çıkarak open bite tedavisinin daha çok keser ekstrüzyonu ile gerçekleştiği belirlenmiştir. (*Türk Ortodonti Dergisi* 2005;18:109-121)

Anahtar Kelimeler: Open bite, Dentoalveoler yükseklik, Alt ve üst çene morfolojisi

SUMMARY

The purpose of this study is to examine the changes that occur in the maxillary and mandibular morphology and dentoalveolar structures as a result of the correction of open bite cases by fixed orthodontic treatments. The study consists of a total of 20 subjects' pre-and post-treatment lateral cephalometric films, 14 females and 6 males with skeletal open bite, who were treated with extraction of four premolars by using Edgewise technique and anterior vertical elastics. To determine the significance levels of the changes resulting from the treatment, the pre-and post-treatment measurements were compared by means of the paired t-test. In addition, descriptive statistical data containing the mean and standard deviations were determined separately for the pre and post treatment periods. It was determined in the present study that axial inclinations of the upper incisors and lower molars were uprighted. The evaluation of dentoalveolar heights showed that only upper posterior region remained stable and that there was a certain increase in the lower and upper anterior and lower posterior dentoalveolar heights. Besides, significant increases were observed in all of the area measurements made in the maxillary, mandibular and symphysis regions. In the soft tissues, however, no significant changes resulting from the treatment were observed except Ricketts upper lip measurement. With these results in mind, it was reported that open bite treatment was rather much realized with the extrusion of incisors. (*Turkish J Orthod* 2005;18:109-121)

Key Words: Open bite, Dentoalveolar height, Mandibular and maxillary morphology



Yrd. Doç. Dr. Bülent
BAYDAŞ

Dt.Asiye KUYUMCU

Yrd. Doç. Dr. İbrahim
YAVUZ

Prof. Dr. İsmail CEYLAN

Atatürk Üniv. Dişhek. Fak.
Ortodonti A.D. / Atatürk Üniv.
Dept. of Orthodontics
Erzurum - TURKEY

İletişim Adresi
Correspondence:
Dr. Bülent Baydaş
Atatürk Üniv. Diş Hek. Fak.
Ortodonti A.D.
Erzurum/TURKEY
Tel: +90 442 2311383
Faks: +90 442 2312270
E-mail: bbaydas@atauni.edu.tr



GİRİŞ

Open bite anomalilerinin tedavi ve tedavi sonrası stabilitesinin güçlüğü; ortodontistlerin bu konuya olan ilgisini artırmıştır (1-3).

Klinisyenlerin çoğu open bite anomalilerinin iskeletsel ve dental olarak ayrılması konusunda hemfikirdir. İskeletsel open bite'in karakteristik özellikleri: artmış alt yüz yüksekliği, azalmış arka yüz yüksekliği, maxiller posterior alveoler hiperplazi, alt çenenin saat yönü rotasyonu belirgin antegonial çentik derinliği, gonial ve mandibular düzlem açılarında artış şeklinde tanımlanmaktadır(4-7). Kim, open bite anomalilerinde dentasyonun tümünün mesiale eğimlendiğini ve oklüzal düzlemler birbirinden uzaklaştıkça dentasyonun bu eğimlenmesinin daha da arttığını rapor etmiştir (1).

İskeletsel open bite anomalilerinin büyüme periyodları içinde tedavisi tercih edilmelidir. İleri yaşlarda arka grup dişlerin intrüzyonu zorlaştığı için şiddetli iskeletsel open bite vak'alarında mekanik tedavi yaklaşımları sınırlıdır. Ancak ileri yaşlarda alternatif bir tedavi şekli olan ortognatik cerrahi yaklaşımlarının riskli, pahalı ve hasta isteğine bağımlı olduğu dikkate alındığında, sınır open bite vak'alarında ortodontik tedavi yaklaşımları düşünülebilir.

Change ve Moon (3) open bite tedavisi sonucunda elde edilen tedavi değişimlerinin daha çok dentoalveoler bölgede meydana geldiğini vurgulamışlardır. Araştırmacılar posterior dişleri dikleştirmek suretiyle oklüzal düzlemin düzeltilebildiğini ve meydana gelen dentoalveoler değişimlerin doğal dentoalveoler kompanzasyondakine benzer olduğunu rapor etmişlerdir.

Bazı araştırmacılar (8,9) open bite'lı hastalarda, normal veya deepbite'lı hastalarla karşılaştırıldığında her iki çenenin ön bölgesinde artmış dentoalveolar yükseklikler kaydetmişlerdir. Nahoum (10) ve Lowe (11) de kesici bölgesinin dentoalveolar yüksekliğinde az miktarda küçülme olduğunu belirlemişlerdir.

Beckmann ve arkadaşları (12) alt ve üst çenenin ön bölgesinin yapısı ile alt yüz yüksekliği arasında bir ilişkinin mevcut olabileceğini, ayrıca open bite veya deepbite'lı vak'alarda artmış veya azalmış dik yön çeneler arası mesafenin dengelenmesi için vertikal

INTRODUCTION

The difficulty of treatment and post-treatment stability of open bite anomalies has increased the orthodontists' interest on this subject (1-3).

Most of the clinicians are unanimous that open bite anomalies should be divided into two groups, such as skeletal and dental. The characteristics of skeletal open bite are listed as follows: increased lower face height, decreased posterior face height, maxillary posterior alveolar hyperplasia, clockwise rotation of the mandible, marked antegonial notch depth and increase in gonial and mandibular plane angles (4-7). Kim, on the other hand, reported that in the open bite anomalies, the whole of dentition was inclined towards mesial and this mesial inclination grew more and more as the occlusal planes grew away from one another (1).

Skeletal open bite anomalies should preferably be treated in the growth period. Because the intrusion of posterior teeth becomes difficult in the advanced ages, orthodontic treatment approaches are restricted in the cases with severe skeletal open bite. However, these orthodontic treatment approaches might be evaluated in the mild open bite cases because of the fact that orthognathic surgical approaches, an alternative treatment, are risky, expensive and up to the patient's will in the advanced ages.

Change and Moon (3) stressed that the changes obtained with the open bite treatment were more commonly and widely observed in dentoalveolar area. The researchers reported that occlusal plane could be flattened by uprighting the posterior teeth and that the obtained dentoalveolar changes were similar to the ones in the natural dentoalveolar compensation.

Some researchers (8,9) recorded some increased dentoalveolar heights in the anterior part of both jaws of the open bite patients as compared with the normal and deep bite patients. Nahoum (10) and Lowe (11) on the other hand, determined a slight decrease in the dentoalveolar height of the incisor's area of the open bite patients.

Beckmann et al. (12) stressed that there might be a relationship between the lower face height and the structure of the anterior



dentoalveolar gelişimin yetersiz olabileceğini vurgulamışlardır.

Öte yandan open bite'ın ortodontik tedavisi ile dişsel, iskeletsel ve dentoalveolar yapılarda meydana gelen değişimlerin incelendiği sınırlı sayıda araştırma mevcuttur (2,3). Bununla beraber, open bite tedavisine bağlı olarak alt ve üst çene morfolojisi ile ön ve arka dentoalveolar yapılarda meydana gelen değişimlerin birlikte incelendiği çalışmaya rastlanamamıştır.

Bu nedenle takdim edilen çalışmadaki amacımız açık kapanışın sabit ortodontik tedavi ile düzeltilmesi sonucunda alt ve üst çene morfolojisinde ve dentoalveolar yapılarda meydana gelen değişimlerin incelenmesidir.

GEREÇLER ve YÖNTEM

Bu çalışmanın materyali Atatürk Üniversitesi Diş Hekimliği Fakültesi Ortodonti Anabilim Dalında dört premolar çekimli sabit ortodontik tedavi görmüş 14 kız 6 erkek toplam 20 hastasının tedavi öncesi ve sonrası lateral sefalometrik filmlerinden oluşmaktadır. Tedavi grubunu oluşturan bireylerin kronolojik yaş ortalaması 14.8 ± 4.2 yıldır. Hastaların tümü artmış dik yön boyutuna sahip (SN-GoMe $> 37^\circ$) iskeletsel open bite'lı bireylerdir. (13) Klinik incelemede hastaların hepsinde anterior dental open bite mevcuttur. Hastaların model ölçümlerinde ortalama open bite miktarları 5 mm dir ($3,5 \text{ mm} - 12,5 \text{ mm}$). Hastaların 17 si iskeletsel Sınıf I ilişkiye sahipken 3' ü hafif Sınıf II iskeletsel yapı göstermektedir (ANB ortalama $3,6 \pm 2,2$). Araştırma grubundaki 15 birey dişsel Angle Sınıf I, 5 birey ise hafif Sınıf II dişsel ilişkiye sahiptir.

Tedavi Prosedürü

Bireylerin tedavisinde sabit Edgewise tekniği uygulanmıştır. Tedavide slot genişliği 0.018 inch olan Roth braketler kullanılmıştır. Maksimum ankraj ihtiyacı olan 6 bireyde palatinal kemik ankrajından (Nance apareyi) faydalanılmıştır. Kanin ditalizasyonu safhasından sonra Nance apareyi çıkarılmıştır. Hastaların seviyeleme aşamasında 0,014-0,016 inch yuvarlak NiTi ark telleri kullanılmıştır. 0,016x0,016 çelik ark tellerine azı tip-back bükümleri yapılarak kanin distalizasyonu yapılmıştır. Kanin

part of mandible and maxilla and also that vertical dentoalveolar growth might be inadequate for the balancing of the increased or decreased intramaxillary distance of open bite or deep bite patients.

On the other hand, there are a limited number of studies examining the changes that appear in the dental, skeletal and dentoalveolar structures through the orthodontic treatment of open bite (2,3). However, no studies have been found in which the changes that appear in maxillary and mandibular morphology as well as in anterior and posterior dentoalveolar structures through the open bite treatment are examined together.

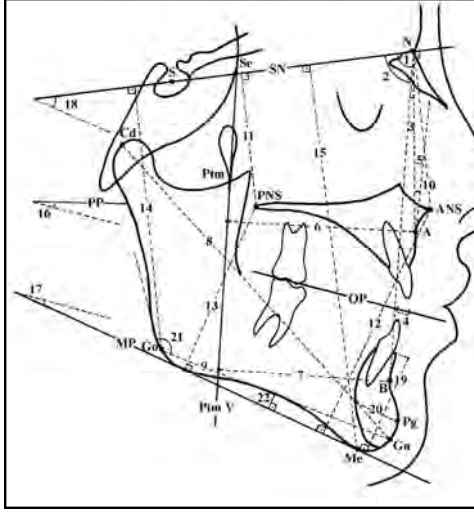
Therefore, the objective of the present study is to examine the changes that appear in maxillary and mandibular morphology as well as in dentoalveolar structures through the orthodontic treatment of open bite.

MATERIALS and METHODS

The study consists of a total of 20 subjects' pre-and post-treatment lateral cephalometric films, 14 females and 6 males with skeletal open bite, who were treated with four premolars extraction by using Edgewise technique and anterior vertical elastics at the Department of Orthodontics, Faculty of Dentistry, Atatürk University. All of the patients had a skeletal open bite with an increased vertical dimension (SN-GoMe $> 37^\circ$) (13). The chronological mean age of the patients in the treatment group was 14.8 ± 4.2 . Anterior open bite was present in all of the patients to the clinical examination. Average open bite in the model measurements of the patients was 5 mm ($3,5 \text{ mm} - 12,5 \text{ mm}$). 17 of the patients had a skeletal Class I relationship, whereas 3 had slight Class II skeletal relationship (ANB average $3,6 \pm 2,2$). 15 subjects in the research group had an Angle Class I dental relationship and 5 subjects had a mild Class II dental relationship.

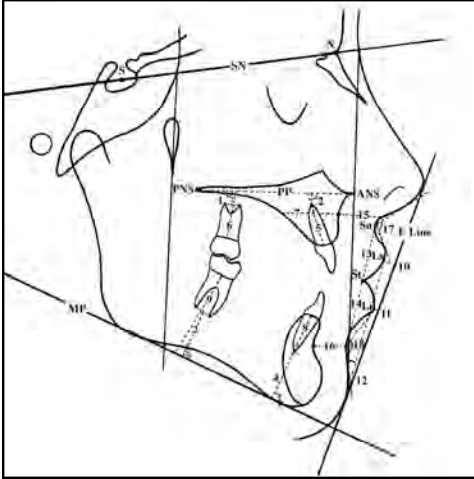
Treatment Procedure

For the treatment of the patients, fixed edgewise technique was used. Roth brackets with a slot width of 0.018 inch were used in treatment. Palatinal bone anchorage (Nance appliance) was employed in 6 subjects with the maximum need for anchorage. Nance



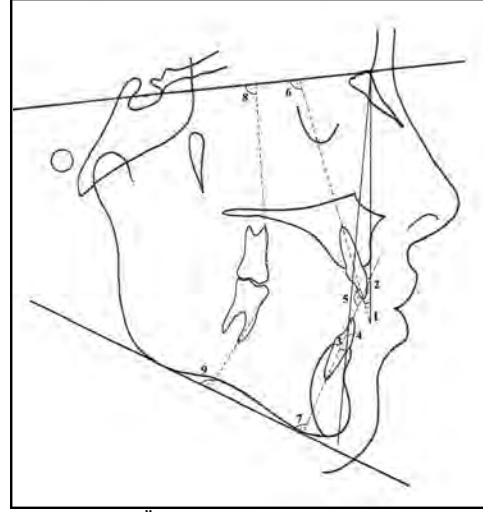
Şekil 1: İskeletsel Ölçümler: 1. SNA(°) 2. SNB(°) 3. ANB(°) 4. Wits (mm) 5. Konveksite (°) 6. PtmV-A(mm) 7. PtmV-B (mm) 8. Cd-Gn (mm) 9. Go-Gn (mm) 10. SN-ANS (mm) 11. SN-PNS (mm) 12. ANS-MP (mm) 13. PNS-MP(mm) 14. Go-SN (mm) 15. Me-SN (mm) 16. PP-OP (°) 17. MP-OP(°) 18. SN-GoMe(°) 19. SH (Simfiz yüksekliği) (mm) 20. SD (Simfiz Genişliği) (mm) 21. Gonial açı (°) 22. Antegonial Çentik Derinliği (mm)

Figure 1: Skeletal Measurements: 1. SNA(°) 2. SNB(°) 3. ANB (°) 4. Wits (mm) 5. Convexity (°) 6. PtmV-A(mm) 7. PtmV-B (mm) 8. Cd-Gn (mm) 9. Go-Gn (mm) 10. SN-ANS (mm) 11. SN-PNS (mm) 12. ANS-MP(mm) 13. PNS-MP(mm) 14. Go-SN (mm) 15. Me-SN (mm) 16. PP-OP (°) 17. MP-OP(°) 18. SN-GoMe(°) 19. SH (Symphysis height) (mm) 20. SD (Symphysis Width) (mm) 21. Gonial (°) 22. Antegonial Notch (mm)



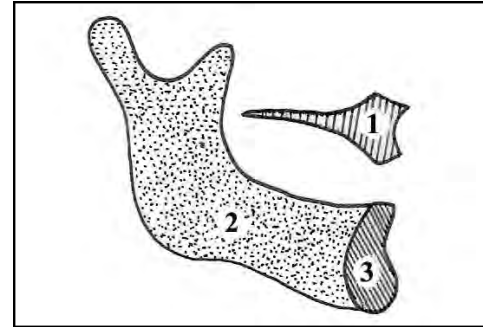
Şekil 3: Dentoalveoler ve Yumuşak Doku Ölçümleri: 1. MX6 apeks-PP (mm) 2. MX1 apeks-PP(mm) 3. MD6 apeks-MP (mm) 4. MD1apeks-MP (mm) 5. MXAABH (mm) 6. MXPABH (mm) 7. MXAD (mm) 8. MDAABH (mm) 9. MDPABH (mm) 10. Ls-E (mm) 11. Li-E (mm) 12. Holdaway H(°) 13. Sn-St (mm) 14-St-B'(mm) 15. A-A' (mm) 16. B-B'(mm) 17. Nasolabial (°) 18. Mentolabial (°)

Figure 3: Dentoalveolar and Soft-Tissue Measurements: 1. MX6 apex-PP (mm) 2. MX1 apex-PP (mm) 3. MD6 apex-MP (mm) 4. MD1 apex-MP (mm) 5. MXAABH (mm) 6. MXPABH (mm) 7. MXAD (mm) 8. MDAABH (mm) 9. MDPABH (mm) 10. Ls-E (mm) 11. Li-E (mm) 12. Holdaway H(°) 13. Sn-St (mm) 14-St-B'(mm) 15. A-A' (mm) 16. B-B'(mm) 17. Nasolabial (°) 18. Mentolabial (°)



Şekil 2: Dişsel Ölçümler: 1. MX1-NA(°) 2. MX1-NAm 3. MD1- NB(°) 4. MD1- NB (mm)5. MX1-MD1 (°) 6. MX1-SN(°) 7. MD1- MP(°) 8. MX6- SN(°) 9- MD6- MP(°)

Figure 2: Dental Measurements : 1. MX1-NA(°) 2. MX1-NAm 3. MD1- NB(°) 4. MD1- NB (mm) 5. MX1-MD1 (°) 6. MX1- SN(°) 7. MD1- MP(°) 8. MX6- SN(°) 9- MD6- MP(°)



Şekil 4: Alan Ölçümleri: 1. MXA(mm2) 2. MDA(mm2) 3. SA(mm2)

Figure 4: Area Measurements: 1. MXA(mm2) 2. MDA (mm2) 3. SA(mm2)

appliance was removed after the phase of canine distalization. For the leveling stage of the patients, 0,014-0,016 inch rounded NiTi arch wires were used. Molar tip-back bending was made on 0,016x0,016 steel arch wires and then canine distalization was carried out. The patients were requested to use box elastics (90-100 gr) in between upper and lower incisors. At later stages, closing loops bending were made on 0,016x0,022 inch TMA arch wires and incisor retractions were ensured. At this stage, 100-gram triangular elastics were added to vertical box elastics between upper canines, lower canine and 1st premolar. At the finishing stage, 0,017x0,025



distalizasyonu aşamasında, alt ve üst keser dişleri arasında box elastikler (90-100 gr) kullanılmıştır. Daha sonraki aşamalarda 0,016x0,022 inch TMA ark tellerine kapayıcı loop bükümleri yapılarak keser retraksiyonları sağlanmıştır. Bu aşamada sağ ve sol bölgede olmak üzere üst kaninlerden alt kanin ve 1. küçük azı dişleri arasında 100 gr lık üçgen elastikler, box elastiklere ilave edilmiştir. Bitim aşamasında 0,017x0,025 inch çok sarımlı (dentaflex) çelik ark telleri kullanılmıştır. Hastalara elastiklerini yemekler dışında tüm gün kullanmaları ve her gün elastiklerini değiştirmesi tembihlenmiştir. Hastaların

inch dentaflex steel arch wires were used. The patients were also requested to use the elastics all day long, except for the meal hours, and to change their elastics every day. Tongue-thrust exercises were taught all of them before treatment. The average period of treatment is 24 months.

All the cephalometric films were taken under standard conditions and cephalometric tracings and measurements were all carried out by the same researcher. 18 angular, 31 dimensional and 3 area measurements were made in order to determine the skeletal, dentoalveolar and soft tissue changes,

	Tedavi Öncesi Pre-Treatment		Tedavi Sonrası Post-Treatment		Farklar Differences		P
	Ort./Mean	St.Sap./SD	Ort./Mean	St.Sap./SD	Ort./Mean	St.Sap./SD	
İskeletsel Ölçümler / Skeletal Measurements							
SNA (°)	78.3	3.2	77.4	3	-0.9	1.2	**
SNB (°)	71.7	3.0	70.6	3.8	-1.1	1.0	**
ANB (°)	6.6	2.2	6.8	2.1	0.2	0.3	
MP (mm)	2.4	3.2	2.4	1.8	-1.0	2.2	
Camaxile (mm) ² / Camaxile (mm) ²	3.2	3.2	3.1	3.2	0.2	1.3	
MP (°) A Çamur	51.3	3.7	51.3	4.0	0.2	1.0	*
MP (°) B Çamur	51.0	3.9	52.5	7.1	-1.1	1.0	
Go-Gon (mm)	120.7	3.9	122.8	7.7	2	5.5	
Go-Gon (mm)	73.8	2.4	70.8	6.3	1.0	2.2	
SN ANS Çamur	55.3	3.0	53.7	1.7	2.2	1.5	**
SN MP Çamur	45.2	2.9	47.1	2.8	0.9	1.1	**
MP (°) MP Çamur	70.7	3.5	70.4	6.7	2.7	2.5	**
MP (°) MP Çamur	42.5	4.6	41.1	4.7	1	2.2	*
Go-SI Çamur	72.3	2.7	70.7	6.0	1.4	2.0	*
Me (°) Çamur	127.0	2.9	127.0	7	0.8	3.0	**
MP (°) MP Çamur	11.0	3.2	10.2	3.8	1.2	3.0	
MP (°) MP Çamur	25.2	3.7	20.5	3.0	-1.2	4.2	
SN LeMe (°)	45.3	3.9	45.0	3.1	1.3	1.3	**
SI Çamur	42.3	2.0	40.7	3.8	-2	1.0	**
SD Çamur	15.3	2.4	15.3	2.3	-2	1.0	
Genel (°)	150.1	2.1	150.8	6.2	0.4	2.7	
Antegon Çamur / Antegon Çamur	1.6	0.0	2.1	1.0	0.3	0.5	**

Tablo 1: İskeletsel ölçümlere ait tedavi başı ve sonu arasındaki değişimlerin önem düzeyini gösteren Eşleştirilmiş t-testi sonuçları.
Table 1: The results of Paired t-test showing the significance level of the changes between pre- and post-treatment skeletal measurements.

*P<.05; *P<.01; ***P<.001

tümüne tedavi öncesinde yutkunma egzersizleri verilmiştir. Ortalama tedavi süresi 24 aydır.

Tüm sefalometrik filmler standart şartlarda alınmış ve sefalometrik çizim ve ölçümler tek bir araştırmacı tarafından yapılmıştır. Open bite

depending upon the open bite treatment. The cephalometric points, planes and measurements used in the study were shown in Figure 1- 4.

To find out the significance levels of the treatment dependent changes, the data



Tablo II: Dişsel ölçümlere ait tedavi başı ve sonu arasındaki değişimlerin önem düzeyini gösteren Eşleştirilmiş t-testi sonuçları.

Table II: The results of Paired t-test showing the significance level of the changes between pre- and post-treatment dental measurements.

*P<.05; **P<.01; ***P<.001

	Tedavi Öncesi Pre-Treatment		Tedavi Sonrası Post-Treatment		Farklar Differences		P
	Ort./Mean	St. Sap./SD	Ort./Mean	St. Sap./SD	Ort./Mean	St. Sap./SD	
Dişsel ölçümler Dental Measurements							
MAKS-MAX	29.5	3.1	18.6	6	-11.1	6.2	**
MAKS-MAXİM	7.2	1.3	3.2	2.2	-2.6	2.8	*
MAND-MANDİM	27.6	4.2	23.8	6.9	-1.8	6.3	
MAND-MANDİM	7.3	2.2	7.6	2.9	0.3	1.9	
MAKS-MANDİM	119.7	7.3	111.8	8.1	12.2	7.6	**
MAKS-SYM	107.7	3.3	97.7	8.2	-12.9	8.2	**
MAND-MANDİM	89.1	7.5	87.1	9	-1.9	6.9	
MAKS-SYM	89.6	7.1	89.1	7.1	0.1	6.1	
MAND-MANDİM	51.2	3.5	43.8	7.3	-5.3	5.3	**

tedavisine bağlı iskeletsel, dentoalveoler ve yumuşak doku değişimlerini belirlemek için 18 açısıl, 31 boyutsal ve 3 alan ölçümünden yararlanılmıştır. Araştırmada kullanılan sefalometrik noktalar düzlemler ve ölçümler Şekil 1-4'de gösterilmiştir.

Tedaviye bağlı değişimlerin önem düzeylerini belirlemek için tedavi öncesi ve sonrası elde edilen veriler Eşleştirilmiş t-testi ile karşılaştırılmıştır. Ayrıca ortalama ve standart sapmaları ihtiva eden tanımlayıcı istatistik verileri tedavi öncesi ve sonrası için ayrı ayrı belirlenmiştir.

Alan ölçümleri (maksiller, mandibular, simfiz) elektronik bir planimetre kullanılarak (X-plan 360-I, Ushikata Mfg, Co., Tokyo, Japan) yapılmıştır. Her bir alan üç kez ölçülmüş ve bu üç ölçümün ortalama değeri alınmıştır.

obtained before and after the treatment were compared by using paired-samples t-test. In addition, the defining statistical data that contain the mean and standard deviations were determined separately for the pre-treatment and post-treatment periods.

The area measurements (maxillary, symphysis, mandibular) were made by means of an electronic planimeter (X-plan 360-I Ushikata Mfg, Co., Tokyo, Japan). Each area was measured three times successively, and the mean value of the three measurements was computed.

Method Error

To determine the method error, cephalometric tracing and measurements from 20 randomly selected subjects were

Tablo III: Dentoalveoler ölçümlere ait tedavi başı ve sonu arasındaki değişimlerin önem düzeyini veren eşleştirilmiş t-testi sonuçları.

Table III: The results of Paired t-test showing the significance level of the changes between pre- and post-treatment dentoalveolar measurements.

*P<.05; **P<.01; ***P<.001

	Tedavi Öncesi Pre-Treatment		Tedavi Sonrası Post-Treatment		Farklar Differences		P
	Ort./Mean	St. Sap./SD	Ort./Mean	St. Sap./SD	Ort./Mean	St. Sap./SD	
Dentoalveoler ölçümler Dentoalveolar Measurements							
MAKS-MAX-PP	3.5	1.3	6.1	1.7	0.8	1.7	*
MAKS-MAX-PPİM	7.2	2.1	10.2	2.7	2.1	1.9	**
MAND-MAND-PP	10.3	2.3	12.3	3.2	2	2.6	**
MAND-MAND-PPİM	17.1	3.2	20.6	3.7	3.2	2.3	**
MAKS-MAND-PPİM	23.1	2.9	27.6	2.9	3.1	1.2	**
MAKS-PP-ÇİM	19.2	4.2	19.3	2.8	0.1	2.7	
MAKS-MAND-PPİM	13.6	2.3	13.6	2	0.0	2.6	
MAKS-MAX-PPİM	31.2	3.3	37.6	3.7	3.1	1.3	**
MAND-PP-ÇİM	27.6	2.7	23.1	3.1	-1.1	1.8	*

Metod Hatası

Metot hatasını belirlemek için, rasgele seçilmiş 20 bireyde sefalometrik çizim ve ölçümler aynı araştırmacı tarafından iki hafta

repeated by the same investigator 2 weeks later. The first and second measurements were compared by using the Houston method (14). It was found that the measurements could be



	Tedavi Öncesi Pre-Treatment		Tedavi Sonrası Post-Treatment		Farklar Differences		P
	Ort./Stdev	St. Sap/SD	Ort./Stdev	St. Sap/SD	Ort./Stdev	St. Sap/SD	
Yumuşak Doku Ölçümleri Soft Tissue Measurements							
4. Açılma	12.4	2.1	12.4	2.0	0.0	0.0	*
4.8 Açılma	10.1	2.5	10.1	2.4	0.0	2.6	
Antegonial Çentik Derinliği	15.0	2.1	15.1	2.4	0.1	2.7	
SN-SNS	25.2	2.8	25.1	2.8	-0.1	2.0	
SN-ANS	21.2	2.8	22.1	2.3	0.9	2.8	
4. Açılma	15.5	2.5	17.4	2.2	1.9	1.6	
4.8 Açılma	11.1	2.1	11.8	2.4	0.7	2.1	
Nasolabial Açı	103.7	13.2	107.2	14.0	3.4	8.4	
Genel Simfiz Yüksekliği	115.3	10.6	121.3	12.8	6.0	10.4	

Tablo IV: Yumuşak doku ölçümlerine ait tedavi başı ve sonu arasındaki değişimlerin önem düzeyini veren eşleştirilmiş t-testi sonuçları.
Table IV: The results of Paired t-test showing the significance level of the changes between pre- and post-treatment soft tissue measurements.

*P<0.05; *P<0.01; ***P<0.001

sonra tekrar edilmiştir. Birinci ve ikinci ölçümler Houston (14) yöntemi kullanılarak karşılaştırılmış ve güvenilirlik katsayısı değerleri 1'e çok yakın olduğundan (0.930-0.990) ölçümlerin istatistiksel olarak önemli düzeyde olmayan bir hata ile tekrarlanabildiği bulunmuştur.

BULGULAR

Araştırma kapsamına alınan bireylerin incelenen tüm parametreleri için tedavi öncesi ve tedavi sonrası değerleri, bu iki değer arasındaki farklar ve farkların önem düzeyini gösteren eşleştirilmiş t testi sonuçları Tablo 1-5'te verilmiştir.

İskeletsel Değişimler

Bu analiz sonucunda, yapılan ortodontik tedaviye bağlı olarak iskeletsel boyutsal ölçümlerden; PtmV-B mesafesi 1.1 mm azalmış (p<0.05), PNS-MP mesafesi 1.1 mm artmış (p<0.05), Go-SN mesafesi 1,4 mm artmış (p<0.05), Antegonial çentik derinliği 0.5 mm artış göstermiş (p<0.01), SN-ANS ölçümü 2.2 mm, SN-PNS ölçümü 0.9 mm, ANS-MP ölçümü 2.7 mm, Me-SN ölçümü 3.8 mm ve SH (Simfiz yüksekliği) ölçümü 4.2 mm artarak ve p< 0.001 düzeyinde önemli değişiklik göstermiştir. Açısal ölçümlerden SNA açısı 0.9° azalmış (p<0.01), SN-GoMe açısında 1.5° artış belirlenmiştir. (p<0.01). SNB açısı tedavi sonucunda 1.1° azalarak p<0.001 düzeyinde istatistiksel önemlilik göstermiştir. (Tablo 1)

Dental Değişimler

Dişsel ölçümlerden, MX1-NA ölçümünde 2 mm azalma (p<0.01), MX1-SN açısında 12.9° azalma (p<0.001), keserlerarası (MX1-

repeated with a statistically insignificant level of error since the reliability coefficients were found as much close to 1 (0.930-0.990).

RESULTS

The pre- and post-treatment values of all patients in the study for all the parameters were examined, the differences between these two values and a the paired-samples t-test results showing the significance levels of these differences were shown in table 1-5.

Skeletal Changes

As a result of this analysis, the following changes were obtained in the skeletal dimensional measurements due to the orthodontic treatment: PtmV-B distance decreased by 1.1 mm (p<0.05), PNS-MP distance increased by 1.1 mm (p<0.05), Go-SN distance increased by 1,4 mm (p<0.05), Antegonial notch depth increased by 0.5 mm (p<0.01), SN-ANS measurement increased by 2.2 mm, SN-PNS measurement by 0.9 mm, ANS-MP measurement by 2.7 mm, Me-SN measurement by 3.8 mm ve SH (Symphis height) measurement by 4.2 mm, showing a significant change at the level of p< 0.001. of the angular measurements, however, SNA angle decreased by 0.9° (p<0.01), SN-GoMe angle increased by 1.5° (p<0.01). SNB angle decreased by 1.1°, showing a statistical significance at the level of p<0.001 (Table 1).

Dental Changes

Of dental measurements, MX1-NA measurement decreased by 2 mm (p<0.01), MX1-SN angle decreased by 12.9° (p<0.001), interincisal angle increased by 12.2°



Table V: Alan ölçümlerine ait tedavi başı ve sonu arasındaki değişimlerin önem düzeyini veren eşleştirilmiş t-testi sonuçları.

Table V: The results of Paired t-test showing the significance level of the changes between pre- and post-treatment area measurements.

	Tedavi Öncesi Pre-Treatment		Tedavi Sonrası Post-Treatment		Farklılık Difference		P
	Ort./Standart	St. Sap./SD	Ort./Standart	St. Sap./SD	Ort./Standart	St. Sap./SD	
Alan Ölçümlerine Ait Mesafeler (mm)							
MD6AP-MP ¹	116.6	08.7	182.8	77.1	26.2	26.1	**
MD6AABH ²	2017.5	213.3	2723.2	329.8	707.7	71.1	**
MD1AP-MP ³	123.3	03.2	131.3	07.5	29.0	10.2	**

*P<.05; **P<.01; ***P<.001

MD1) açıda 12.2° artma (p<0.001) ve MD6-MP ölçümlerinde ise tedaviye bağlı olarak 5.5° azalma belirlenmiştir (p<0.001). (Tablo 2)

Dentoalveoler Değişimler

Dentoalveolar ölçümlerden; MX6AP-PP ölçümü 0.8 mm artarken (p<0.05), MDPABH ölçümünde 1.4 mm artış gözlenmiştir (p<0.01). MX1AP-PP ölçümü 2.4mm , MD6AP-MP ölçümü 1.8 mm, MD1AP-MP ölçümü 3.2 mm, MXAABH 1.3mm ve MDAABH ölçümü 3.4 mm artarak p<0.001 düzeyinde önemli değişiklikler bulunmuştur. (Tablo 3)

Yumuşak Doku Değişimleri

Yumuşak doku ölçümlerinden; Ls-E mesafesinde tedavi sonucunda 0.9 mm artış belirlenmiştir (p<0.05). Diğer ölçümlerde ise herhangi bir önemli değişiklik bulunmamıştır. (Tablo 4)

Alansal Değişimler

Alan ölçümlerinde ise MXA (mm²), MDA (mm²) ve SA (mm²) ölçümlerinde tedavi sonucunda p<0.001 düzeyinde önemli alansal artışlar bulunmuştur. (Tablo 5)

TARTIŞMA

Çalışmamızda kliniğimizde tedavi edilen iskeletsel open-bite maloklüzyonuna sahip bireylerde tedavi sonucunda belirgin iskeletsel, dişsel, dentoalveoler ve morfolojik değişimlerin meydana geldiği, buna karşın yumuşak dokularda belirgin değişikliklerin elde edilemediği gözlenmiştir.

Kim (1), Multiloop Edgewise Arch Wire (MEAW) diye adlandırdığı, her bir diş için bükülen horizontal "L" loopları ve anterior bölgeye uygulanan kuvvetli dik yön elastiklerinin kullanıldığı çalışmasında, tedavi ettiği olgularda iskeletsel düzeyde bir değişim olmadığını, open bitedeki düzelmenin oklüzal düzlem açısında ve dişlerin eksen eğimlerinde

(p<0.001) and MD6-MP measurements decreased by 5.5° (p<0.001). (Table 2)

Dento-alveolar Changes

Of dentoalveolar measurements, MX6AP-PP measurement increased by 0.8 mm (p<0.05), MDPABH measurement increased by 1.4 mm (p<0.01). There was an increase of 2.4 mm in MX1AP-PP measurement, 1.8 mm in MD6AP-MP measurement, 3.2 mm in MD1AP-MP measurement, 1.3 mm in MXAABH and 3.4 mm in MDAABH measurement, showing significant changes at the level of p<0.001. (Table 3)

Soft Tissue Changes

Ls-E distance increased by 0.9 mm at the end of treatment (p<0.05). No significant changes were found in the other measurements. (Table 4)

Area Changes

Significant area increases were obtained in MXA (mm²), MDA (mm²) and SA (mm²) measurements at the end of treatment (<0.001). (Table 5)

DISCUSSION

It was observed in the present study that the patients with skeletal open bite malocclusion attained visible skeletal, dental, dentoalveolar and morphologic changes after treatment at our clinic, but visible changes were not obtained in soft tissues.

In his study in which he used the strong vertical elastics applied to the anterior area and the horizontal "L" loops bended for each tooth, which he named Multiloop Edgewise Arch Wire (MEAW), Kim (1) reported that there were no skeletal changes in the cases he treated and that the correction in open bite resulted from the uprighting in occlusal plane angle and axis inclinations of teeth. The disadvantages of this technique were,



ki dikleşmelerle oluştuğunu ifade etmiştir. Loop bükümlerinin hastaya verdiği rahatsızlık ve hijyen problemleri bu tekniğin kullanılmasında ki dezavantajlardır.

Change ve Moon (3), Multiloop Edgewise Arch Wire (MEAW) teknik uygulaması sonucu oluşan tedavi değişimlerini sundukları çalışmalarında, tedavi sonrasında üst posterior dentoalveoler yüksekliğin stabil kaldığını, alt posterior dentoalveoler yüksekliğin ise azaldığını rapor etmişlerdir. Araştırmamızda ise üst posterior dentoalveoler yükseklik stabil kalırken, diğer tüm dentoalveoler ölçümlerde belirgin artış bulunmuştur. Alt posterior dentoalveoler yükseklikte gözlenen bu farkın MEAW tekniğinde ark tellerine verilen spee bükümlerinden ve farklı bölgelerden elastik uygulanmasından kaynaklanabileceği düşünülmektedir.

Enacar ve arkadaşları (15), üst çeneye accentuated-curve alt çeneye reverse-curve NiTi ark telleri uygulayarak modifiye Kim (1) tekniğiyle yaptıkları çalışmalarında alt keserlerin ekstrüzyonu esnasında, bu dişlerin eksen eğimlerinde de belirgin değişiklikler meydana geldiğini rapor etmişlerdir. Bizim çalışmamızda ise alt keser eksen eğimlerinde istatistiksel seviyede önemli bir değişiklik olmadığı belirlenmiştir. Bu farklılığın, Enacar ve arkadaşlarının (15) uygulamasında alt çeneye takılan reverse-curve NiTi tellerinin anterior bölgesinde uygulanan kuvvetli dik yön elastiklerinin alt keserlere verdiği tork kuvvetinden kaynaklanabileceğini düşünmekteyiz.

Küçükkeleş ve arkadaşları (2), dik yön gelişimi artmış iskeletsel open-bite anomalisine sahip 17 bireyi, modifiye Kim (1) tekniğiyle tedavi etmişlerdir. Bu teknikte, kaninler bölgesinden uygulanan elastikler yardımıyla anterior bölgede oluşacak intrüzyonun elimine edilmesi ve posterior dişlerde intrüzyon amaçlanmaktadır. Küçükkeleş ve arkadaşları (2), tedavi sonu bulgularında posterior dişlerde intrüzyon yerine azılarda dikleşmenin ve 1mm ekstrüzyonun gerçekleştiğini ve bunun da anterior yüz yüksekliğinde artışa ve mandibula da saat yönü rotasyona yol açtığını belirtmişlerdir. Açık kapanıştaki düzelmelerin üst keserlerin dikleşmesi ve alt keserlerde daha belirgin olmak üzere, alt ve üst keser ekstrüzyonuyla gerçekleştiğini vurgulamışlardır. Tedavi

however, the disturbance caused by loop bending to the patients and the hygienic problems.

Change and Moon (3) presented the treatment changes appearing after the application of Multiloop Edgewise Arch Wire (MEAW) technique in their study, in which they also reported that upper posterior dentoalveolar height remained stable and lower posterior dentoalveolar height decreased after the treatment. In the present study, however, there appeared a considerable increase in all the dentoalveolar measurements but upper posterior dentoalveolar height, which remained stable. The difference observed in lower posterior dentoalveolar height is thought to have been caused by the Spee bending of the arch wires in MEAW technique and the use of elastics in different areas.

In their study in which they used the modified Kim technique (1) by applying accentuated-curve to the maxilla and reverse-curve Ni-Ti arch wires to the mandible, Enacar et al (15) reported that during the extrusion of the lower incisors, there appeared visible changes in the axis inclinations of these teeth. In the present study, however, there were found no changes of statistical significance in the axis inclinations of the lower incisors. We are of the opinion that this difference may have been caused by the torque movement in the lower incisors by the heavy vertical elastics applied to the anterior area of reverse-curve Ni-Ti wires fixed in the mandible in the study by Enacar et al (15).

Küçükkeleş et al (2) treated 17 subjects with open bite anomaly of an increased vertical growth by using the modified Kim (1) technique. This technique is intended to eliminate the intrusion likely to occur in the anterior area by means of the elastics applied to the canine area and to obtain intrusion in posterior teeth. Küçükkeleş et al (2) reported that not intrusion, but uprighting and 1mm extrusion were seen in posterior teeth at the end of treatment, and this led to an increase in anterior facial height and to a clockwise rotation in mandible. They also reported that correction in open bite was realized upon the upper and lower incisor's extrusion and uprighting of the upper incisors. Notwithstanding the differences in treatment



teknikindeki farklılıklara rağmen, tedavi sonrasında elde edilen ön yüz yüksekliğindeki artışlar, üst keser dişlerdeki dikleşme ve ekstrüzyon bulguları Küçükkeleş ve arkadaşlarının (2) bulgularıyla benzerdir. Çalışmamızda meziale eğimlenmiş posterior dişlerin NiTi seviyeleme arklarıyla ve tip-back bükümleriyle dikleştiği ve kullanılan anterior dik yön elastiklerinin de buna katkıda bulunduğunu düşünmekteyiz. Ayrıca çalışmamızda alt ve üst molarlarda meydana gelen ekstrüzyonun mandibulada saat yönü rotasyon meydana getirdiği ve bu durumun dik yön boyutlarındaki artışa katkıda bulunabileceği düşünülmektedir.

Enacar ve arkadaşları (15), ve Küçükkeleş ve arkadaşları (2), çalışmalarında open bite tedavisi sonucunda posterior bukkal segmentteki dişlerde dikleşme meydana geldiğini vurgulamışlardır. Ayrıca her iki çalışmada da okluzal düzlem ters saat yönü rotasyon yapmıştır. Çalışmamızda ise dikleşmenin sadece alt molar dişlerde meydana geldiği ve okluzal düzlem açısının değişmediği bulunmuştur. Kim (1), open bite tedavisinde stabilite ve fonksiyonun sağlanabilmesi için okluzal düzlem eğiminin ve dişlerin eksen eğimlerinin okluzal düzlemle olan ilişkilerinin düzeltilmesi gerektiğini belirtmiştir. Ayrıca open bite tedavisinde meziale eğimlenmiş azı dişlerinin dikleştirilmesinin, daha ideal bir okluzal ilişkinin sağlanması açısından önemli olduğunu vurgulamıştır. Çalışmamızda da molarların eksen eğimlerine ilişkin olarak benzer sonuçların elde edilmiş olması tedavi sonrasında iyi bir oklüzyon sağlanmış olduğunun işareti kabul edilebilir.

Goto ve arkadaşları (16) Kim tekniğini kullanarak tedavi ettikleri vakada ANB açısında azalma ve SNB açısında artış olduğunu; SNA açısında ise istatistiksel anlamda önemli düzeyde bir değişiklik olmadığını bildirmişlerdir. Takdim edilen çalışmada ise SNA ve SNB açılarındaki azalma olduğu bulunurken ANB açısında belirgin bir değişiklik gözlenmemiştir. Çalışmamızda SNA ve SNB açılarındaki meydana gelen azalmanın premolar çekimi sonucunda oluşan boşluklara keserlerin retrakte edilmesiyle oluştuğu düşünülmektedir.

Arat ve İşeri (17), sabit mekaniklerin ve fonksiyonel apereylerin iskeletsel open bite

technique, the increases in anterior facial height, uprighting and extrusion of upper incisors at the end of treatment in the present study were similar to the ones obtained by Küçükkeleş et al (2). We are of the opinion that posterior teeth inclined towards mesial were uprighted with NiTi leveling arches and tip-back bending and the anterior vertical elastics used also contributed to this process. It is also thought that extrusion in lower and upper molars brought about clockwise rotation in mandible, which might have contributed to the increase in vertical dimensions.

Enacar et al (15) and Küçükkeleş et al (2) stressed in their studies that there appeared an uprighting in the teeth in buccal segment as a result of the open bite treatment. Occlusal plane also made a counter-clockwise rotation in both studies. In the present study, however, uprighting appeared only in lower molars and occlusal plane angle did not change. Kim (1) reported the necessity of correcting the relationships of occlusal plane to occlusal plane inclination and axis inclinations of teeth so as to provide stability and function in open bite treatment. In addition, he stressed that uprighting of the molars inclined towards mesial is important in that it provides a more ideal occlusal relationship in open bite treatment. Some similar results concerning the axis inclinations of the molars were obtained also in the present study, which can be regarded as a sound indicator of the fact that a well-established occlusion was obtained at the end of the treatment.

Goto et al (16), in the case they treated by using the Kim technique, reported a decrease in ANB angle and an increase in SNB angle, while no statistically significant difference in SNA angle. In the present study, however, there was a decrease in SNA and SNB angles but no visible change in ANB angle. It is thought that the decrease in SNA and SNB angles in the present study may have been caused by the fact that a treatment with extraction was applied to most of the cases and so the incisors were retracted.

Arat ve İşeri (17) compared the effects of fixed mechanics and functional appliances on the treatment of skeletal open bite. They reported that Begg and Edgewise technique caused the same effect too, and there



tedavisindeki etkilerini karşılaştırmışlardır. Begg ve Edgewise tekniğinin tedavi sonunda benzer etki yaptığı ve üst ve alt posterior dentoalveoler yüksekliklerde artışların olduğunu ve mandibulanın geriye rotasyon yaptığını ifade etmişlerdir. Bu bulgular bizim çalışmamızın bulgularıyla benzerlik göstermektedir. Araştırmacılar (17), fonksiyonel apareylerin üst ve alt posterior dentoalveoler yüksekliklerin vertikal büyümesini azaltarak mandibulaya öne ve yukarı rotasyon yaptırdığını belirtmişlerdir. Bu sonuçlar, dik yön büyümesi artmış vakalar için oldukça önemlidir. Benzer şekilde İşcan ve arkadaşları (18) posterior yaylı bite blokları kullanarak posterior bölgede dik yön gelişiminde azalma elde etmişlerdir. Koralp ve İşcan (19), open bite tedavisinde arka ısırma bloklarıyla birlikte vertikal chin-cap uygulamışlar ve Arat ve İşerin (17) sonuçlarına benzer sonuçlar elde etmişlerdir.

Özellikle hiperdiverjan vakalarda, çekimli tedavilerin molar dişlerin mezial hareketine neden olduğu için dik yön boyutunu azalttığına dair çalışmalar bulunmaktadır (20-22). Staggers (23) ise çekimli ve çekimsiz tedavilerin vertikal boyut üzerine etkisinin farklı olmadığını bildirmiştir. Fields (24), hiperdiverjan yüz gelişimine sahip bireylerde ön yüz yüksekliğinin, mandibular ve gonial açılarının normal bireylerden fazla olduğunu, ramus yüksekliğinin ise farklılık göstermediğini ifade etmiştir. Hastalarımızda çekimli tedavi uygulanmasına rağmen, total yüz yüksekliği (SN-Me) ve alt yüz yüksekliği (ANS-MP) kullanılan dik yön elastiklerine ve çekim boşluğuna doğru keserlerin retrakte olmasına bağlı olarak artmıştır. Arka yüz yüksekliği (SN-Go) ise çekimli tedavinin sonucunda azaların meziale olmasına bağlı olarak ön yüze göre daha az bir artış göstermiştir. Ayrıca ön yüz büyümesinin arka yüze göre daha fazla olması da bu durumda etkili olmuş olabilir.

İskeletsel open bite tedavisinde ağız dışı kuvvetlerle azaların gömülmesi dik yön gelişimini durdurmak için faydalı olabilir ancak, Arat ve İşeri (17) premolar çekimli open bite vakalarında high pull headgear kullanılmasına rağmen posterior dişlerdeki uzamanın alt yüz yüksekliğini arttırdığını bildirmişlerdir. Sabit mekaniklerle yapılan tedavilerin bu durumda yetersiz kalması alternatif uygulamaların gerekliliğini ortaya

appeared increases in lower and upper posterior dentoalveolar heights and mandible made a backward rotation. These findings are similar to the ones of the present study. The researchers (17) stated that functional appliances caused the mandible to make forward and upward rotation by reducing the vertical growth of upper and lower posterior dentoalveolar heights. These results are rather important for the cases with an increased vertical growth. Similarly, İşcan et al (18) used the posterior spring bite block to get a decrease in the vertical growth in posterior area. Koralp and İşcan (19), applied vertical chin-cap with posterior bite blocks in open bite treatment to obtain results similar to those of Arat and İşeri (17).

Especially in hyperdivergent cases, there are studies reporting that extraction treatments lead to the mesial movement of molars, thus decreasing the vertical dimension (20-22). Staggers (23) reported that treatments with and without extraction had no different effects on vertical dimension. Fields (24) stated that in the subjects with hyperdivergent facial development, anterior face height, mandibular and gonial angles were larger than those of the normal subjects, ramus height did not show any difference. Although our patients were treated with extraction, total facial height (SN-Me) and lower facial height (ANS-MP) increased, depending on used the vertical elastics and retraction of incisors towards the extraction space. Posterior facial height (SN-Go) showed a smaller increase when compared with anterior face, depending on the mesialisation of molars as a result of treatment with extraction. Also, this result may have been affected by the fact that anterior face growth was more than the posterior face growth.

It might be useful to intrude the molars with extraoral forces during open bite treatment but, Arat and İşeri (17) reported that despite the use of high pull headgear in openbite cases treated with premolar extraction, lower face height was increased due to the extrusion of posterior teeth. The fact that the insufficiency of fixed appliance treatment approaches in this situation revealed the necessity of alternative approaches.

Anchorage implants have become



koymaktadır.

Son zamanlarda giderek yaygınlaşan ankraj amaçlı ortodontik implantlar, dik yön boyutu artmış iskeletsel open bite hastalarının tedavilerinde üst posterior dişlerin gömülmesi amacıyla kullanılmaktadır (25,26). Erverdi ve arkadaşları (25), zigomatik kemik ankrajı için bu bölgeye uygulanan titanyum miniplaklar yardımıyla, posterior dişleri NiTi coil springlerle gömerek yaptıkları open bite tedavisi sonucunda dik yön boyutlarında azalma olduğunu, mandibulanın ters saat yönü rotasyon yaptığını belirtmişlerdir. Araştırmacılara göre bu teknikle headgear, anterior elastikler gibi hastayla kooperasyon gerektirecek uygulamaların kullanılmaması önemli avantajlarından biridir. Ancak bu tür uygulamalarda kök rezorpsiyonu riski de göz ardı edilmemelidir(27).

Çalışmamızda çenelerdeki alansal değişimlerini belirlemek amacıyla, üst çene, alt çene ve simfiz alanları ölçülmüş ve tedavi sonrasında tüm bu alanlarda istatistiksel olarak önemli düzeyde artışlar olduğu belirlenmiştir. Dentoalveoler yüksekliklerdeki artışların bu alansal artışlara katkıda bulunduğu söylenebilir. Simfiz bölgesine ait yükseklik ve alan ölçümlerinin (SH, SA) tedaviyle birlikte artması alt keserlerin ekstrüzyonu sonucu oluşan dentoalveoler kompanzasyonun bir göstergesidir.

Yapılan yumuşak doku ölçümlerinde ise üst kesici dişlerin eksen eğimlerindeki azalmaya bağlı olarak, Ricketts üst dudak ölçümünde önemli bir artış olmuş ve üst dudak geriye doğru hareket etmiştir. Bu ölçüm dışında diğer ölçümlerde önemli bir değişikliğe rastlanmamıştır.

SONUÇ

Edgewise tekniği ve dik yön elastikler kullanılarak 20 open-bite hastasının tedavi edildiği çalışmamızda iskeletsel, dişsel, dentoalveoler ve morfolojik değişimler incelenmiş ve şu sonuçlara ulaşılmıştır:

- Tüm keser dişler ve alt molarlarda ekstrüzyon görülmüş, bunun yanısıra üst keser ve alt molarların eksen eğimlerinin dikleştiği tespit edilmiştir.
- Üst arka dentoalveoler yükseklik değişmezken; alt ön, üst ön ve alt arka dentoalveoler yüksekliklerde belirgin bir artış gözlenmiştir.

common and widespread in recent times and are used today for the impaction of posterior teeth in the treatment of skeletal open bite with an increased vertical dimension. (25,26). Erverdi et al (25) reported that there appeared a decrease in vertical dimensions and the mandible made a counter-clockwise rotation as a result of the open bite treatment they did by impacting the posterior teeth into NiTi coil springs by means of the titanium miniplaques applied to this area for zygomatic bone anchorage. To the researchers, the absence of need to turn to the applications, such as headgear and anterior elastics, which require the patient's co-operation, is one of the most important advantages of this technique. However, the risk of root resorption should never be ignored in such applications (27).

In the present study, maxillary, mandibular and symphysis area measurements were made to determine the area changes. Statistically significant increases were determined in all these areas following the treatment. The increases in dentoalveolar height may be said to have contributed to these regional increases. The increase of height and area measurements in symphysis area (SH, SA) due to treatment is an indication of the dentoalveolar compensation that emerged because of the extrusion of lower incisors.

In the soft tissue measurements, there appeared an important increase in the Ricketts upper lip measurement and the upper lip moved backward due to the decrease in axis inclinations of the upper incisors. No changes were seen in the other measurements except this one.

CONCLUSION

In the present study, 20 skeletal open-bite patients were treated with edgewise technique and vertical box elastics. Skeletal, dental, dentoalveolar and morphologic changes of these patients were examined and the following results were attained:

- Extrusion was observed in all the incisors and lower molars; axis inclinations of the upper incisors and lower molars were found to upright.
- Upper posterior dentoalveolar height remained stable; a significant increase was observed in lower-anterior, upper-anterior and lower-posterior dentoalveolar heights.



- Sagittal düzlemde SNA ve SNB açılarında azalma görülürken, dik yön boyutlarına ilişkin parametrelerin tümünde artış bulunmuştur.
- Üst çene, alt çene ve simfiz bölgelerinde yapılan alan ölçümlerinin tümünde önemli düzeyde artışlar gözlenmiştir.
- Yumuşak dokuyu ilgilendiren ölçümlerde üst dudağın geriye hareketi dışında belirgin bir değişikliğe rastlanamamıştır. Tedavi sonucunda hastaların çoğunda klinik olarak kabul edilebilir bir yüz dengesi ve gülme estetiği sağlanırken, birkaç hastada hafif bir gummy smile gözlenmiştir.

- There appeared a decrease in SNA and SNB angles in sagittal plane and an increase in all of the parameters concerning the vertical dimensions.
- There appeared significant increases in all of the measurements made in maxillary, mandibular and symphysis areas.
- No significant changes appeared in the measurements concerning the soft tissue, except for the backward movement of the upper lip. Following the treatment, all of patients were provided with clinically acceptable facial balance and smiling aesthetic, whereas just a few patients appeared to have a slight gummy smile.

KAYNAKLAR/REFERENCES

1. Kim YH. Anterior open-bite malocclusion; nature, diagnosis and treatment by means of multiloop edgewise archwire technique. *Angle Orthod* 57: 290-321, 1987.
2. Küçükkeleş N, Acar A, Demirkaya A, Evrenol B, Enacar A. Cephalometric evaluation of open bite treatment with NiTi arch wires and anterior elastics. *Am J Orthod Dentofac Orthop* 116: 555-62, 1999.
3. Chang Y, Moon SC. Cephalometric evaluation of the anterior open bite treatment. *Am J Orthod Dentofac Orthop* 115: 29-38, 1999
4. Schudy FF. The rotation of the mandible resulting from growth: Its implications in orthodontic treatment. *Angle Orthod* 35: 36-40, 1965.
5. Pearson LE. Vertical control through use of mandibular posterior intrusive forces. *Angle Orthod* 43: 194-200, 1973.
6. Schendel SA, Eisenfeld PD, Bell WH, Epker BN, Mishelevish DJ. The long face syndrome: Vertical maxillary excess. *Am J Orthod* 70: 398-408, 1976.
7. Van Spronsen PH, Weijts WA, Valk J, Prahl-Andersen B, van Ginkel FC. A comparison of jaw muscle cross sections of long-face and normal adults. *J Dent Res* 71: 1279-1285, 1992.
8. Harzer W, Renhard A, Soltis K, Der oflene Biss. Morphologic und therapeusche Konsequenzen Zahn Mund Kieferheilkd 77: 421-426, 1989.
9. Stockli P. Fernröntgenologische A pekte bei der Beurteilung des offenen Bisses Schwetz monatschr Zahnheilkd 76: 359-68, 1966.
10. Nahoum HI. Vertical proportions and the palatal plane in anterior open bite. *Am J Orthod* 59: 273-82, 1971.
11. Lowe AA. Correlations between orofacial muscle activity and craniofacial morphology in a sample of control and anterior open bite subjects. *Am J Orthod* 78: 89-97, 1980.
12. Beckmann SH, Kuitert RB, Prahl-Andersen B, Segner D, Tuinzing DB. Alveolar and skeletal dimensions associated with overbite. *Am J Orthod Dentofac Orthop* 113: 443-52, 1998.
13. Riedel RA. Relation of maxillary structures to cranium in malocclusion and normal occlusion. *Angle Orthod* 35: 142-145, 1965.
14. Houston W J B. The analysis of errors in orthodontic measurements. *Am J Orthod*. 83: 382-390, 1983
15. Enacar A, Uğur T, Toroğlu S. A method for correction of open bite. *J Clin Orthod* 30: 43-8, 1996.
16. Goto S Boyd RL, Nielsen IL, Lizuka T. Case report: Non surgical treatment of an adult with severe anterior open bite. *Angle Orthod* 64: 311-8, 1994.
17. Arat M, Iseri H. Orthodontic and orthopedic approach in the treatment of skeletal open bite. *Eur J Orthod* 14: 207-15, 1992
18. İscan HN, Akkaya S, Koralp E. The effect of the spring-loaded posterior bite-block on the maxillo-facial morphology. *Eur J Orthod* 14: 54-60, 1992
19. Koralp E, İscan HN. Açık kapanış tedavisinde pasif arka ısırma bloğu (passive posterior bite block) ile birlikte dikey çenelik (vertical chin-cap) uygulamasının yüzün dik yön boyutlarına ve dentoalveolar yapılarına etkisi. *Türk Ortodonti Dergisi*. 4 (1): 55-61, 1991.
20. Kuhn R. Control of anterior vertical dimension and proper selection of extraoral anchorage. *Angle Orthod*. 38:340-350, 1968.
21. Pearson LE. Vertical control in treatment of patients having backward-rotational growth tendencies. *Angle Orthod* 48:132-140, 1978.
22. Wyatt NE. Preventing adverse effects on the temporomandibular joint through orthodontic treatment. *Am J Orthod Dentofac Orthop*. 91 :493-499, 1987.
23. Staggers JA. Vertical changes following first premolar extractions. *Am J Orthod Dentofac Orthop*. 105:19-24, 1994.
24. Fields HW, Proffit W, Nixon WL, Phillips C, Stanek E. Facial pattern differences in long-faced children and adults. *Am J Orthod*. 85:217-23, 1984.
25. Erverdi N, Keles A, Nanda R. The use of skeletal Anchorage in Open Bite Treatment: A cephalometric evaluation. *Angle Orthod*. 74 : 381-390, 2004.
26. Sherwood KH, Burch JG, Thompson WJ. Closing anterior open bites by intruding molars with titanium miniplate anchorage. *Am J Orthod Dentofacial Orthop* 122: 593-600, 2002.
27. Daimaruya T, Takahashi I, Nagasaka H, Umemori M, Sugawara J, Mitani H. Effects of maxillary molar intrusion on the nasal floor and tooth root using the skeletal anchorage system in dogs. *Angle Orthod*. 73:158-166, 2003