



Çift Taraflı Dudak Damak Yarığına Sahip Bir Bebeğin Cerrahi Öncesi Nazal ve Alveoler Şekillendirme ile Tedavisi -Vaka Raporu

Presurgical Nasoalveolar Molding of a Bilateral Cleft Lip and Palate Infant -Case Report

ÖZET

Cerrahi öncesi nazal ve alveoler şekillendirmenin amacı, dudak damak yarıklı bebeklerde başlangıçta mevcut olan yarıklı deformitesinin şiddetini azaltmak, daha başarılı ve kalıcı sonuçlar elde etmektir. Bu yöntem sayesinde şiddeti azalan deformite, cerrahlar tarafından daha başarılı bir şekilde opere edilir. Bu vaka raporunda çift taraflı dudak damak yarıklı bir bebeğin nazal ve alveoler şekillendirme yöntemi ile tedavisi ve primer dudak ve burun ameliyatının sonuçları sunulmaktadır. (*Türk Ortodonti Dergisi* 2007;20:51-58)

Anahtar Kelimeler: Çift taraflı dudak damak yarığı, Nazal ve alveoler şekillendirme, Kolumella uzatma, Bebek ortopedisi

SUMMARY

The objective of presurgical nasoalveolar molding is to reduce the severity of the initial cleft deformity and to achieve better and more stable results in cleft lip and palate infants. This enables the surgeon to operate a cleft deformity that is of minimal severity with a better treatment outcome. In this case report, a bilateral cleft lip and palate infant who was treated with nasoalveolar molding prior to his primary lip and nose closure surgery is presented. (Turkish J Orthod 2007;20: 51-58)

Key Words: Bilateral cleft lip and palate, Nasoalveolar molding, Columella elongation, Infant orthopedics



Dr.Dt. Ayşe Tuba ALTUĞ-
ATAÇ*
Prof.Dr. Ümit K. AKAL**

Ankara Üniv. Dişhek. Fak.
*Ortodonti A.D., **Ağız-Çene
Hastalıkları ve Cerrahisi A.D.
/ Ankara Univ. Faculty of
Dentistry, Depts. of
*Orthodontics and
**Maxillofacial Surgery,
Ankara, Turkey

İletişim Adresi

Correspondence:

Dr. Ayşe Tuba Altuğ-Ataç
Ankara Üniversitesi,
Diş Hekimliği Fakültesi,
Ortodonti Anabilim Dalı,
06500, Beşevler, Ankara
E-mail: aysealtug@yahoo.com
Tel: + 90 312 212 27 08 /24
GSM: + 90 532 436 16 41
Fax: + 90 312 213 09 60



GİRİŞ

Tek veya çift taraflı dudak damak yarığı ile doğan bebekler, hayatları boyunca pek çok rekonstrüktif operasyon geçirmelerine rağmen, erişkin yaşlarında şiddetli ölçüde estetik problemlere sahip olmaktadır. Bu operasyonların başarısını arttırabilmenin en iyi yolu, deformitenin şiddetini bebekler doğar doğmaz azaltmaya çalışmaktır.

Çift taraflı dudak damak yarıklarında cerrahi öncesi nazal ve alveoler şekillendirme yöntemi, New York Üniversitesi Tıp Fakültesi, Plastik ve Rekonstrüktif Cerrahi Enstitüsü'nde, Ortodontist Barry Grayson ve Plastik Cerrah Court Cutting tarafından geliştirilmiştir (1,2).

Özellikle çift taraflı dudak damak yarıklarının cerrahi tedavisi büyük zorluklar içermektedir. Bu tür deformitelerin geleneksel cerrahi yaklaşımı, kısa ve/veya hiç oluşmamış kolumellanın ve geniş prolabiumun iki-aşamalı cerrahi düzeltilmesini içermektedir (Şekil 1).

INTRODUCTION

Infants born with unilateral or bilateral cleft lip and palate tend to have serious aesthetic problems when they grew up, although they receive a good number of reconstructive surgeries all through their lives. The best ways to improve the outcome of these surgeries is to reduce the severity of the deformity when those babies were newborn.

Presurgical nasoalveolar molding of the bilateral cleft infants was developed at New York University Medical Center, Institute of Reconstructive Plastic Surgery by Barry H. Grayson, DDS and Court B. Cutting, MD. (1,2).

The bilateral cleft lip and palate deformity presents additional challenges for satisfactory surgical repair. The usual surgical approach to the correction of bilateral cleft lip necessitates a two-stage surgical repair of the short or absent columella and the exces-

Şekil 1. a.d. Burun kanatları ve alt alar kıkırdaklar: Çift taraflı dudak damak yarıklarında, alar kıkırdaklar burun ucuna doğru şekillenememiş, kolumellayı uzatamamıştır. b. Kolumella: kısa kalmış veya hiç oluşmamıştır. c. Prolabium ve premaxilla: prolabium kastan yoksundur ve kısa kalmış kolumellanın ucundadır. Premaksilla, nazal septumun ucunda ve protrüziv pozisyonundadır (4).

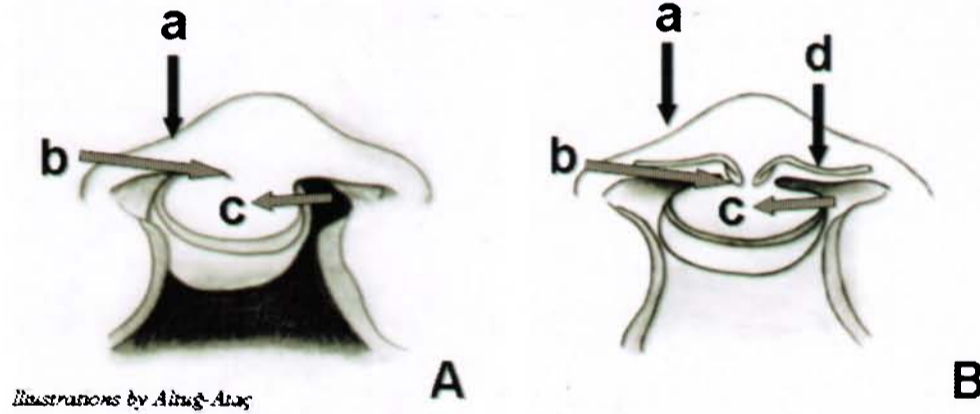


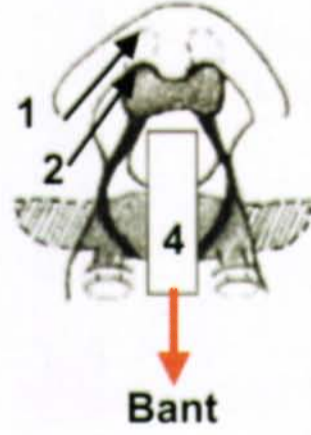
Figure 1. a. d. Lower alar cartilages: In the bilateral cleft deformity, the alar cartilages are flared and have failed to migrate up into the nasal tip to stretch the columella. b. Columella: shortened, even in some cases not existed. c. Prolabium and premaxilla: The prolabium lacks muscle tissue and is positioned directly on the end of the shortened columella. The premaxilla is suspended from the tip of the nasal septum (4).

Cerrahi öncesinde, premaxillanın ortopedik olarak retraksiyonu ve alveollerin aktif olarak şekillendirilmesi ile birlikte kolumellanın da uzatılabilmesi, kolumellanın geleneksel cerrahi rekonstrüksiyonuna ihtiyaç bırakmamaktadır (1-3).

Çift taraflı nazal ve alveoler şekillendirmenin amaçları, ağız içi bir aygıt yardımı ile ve hafif kuvvetler uygulanarak; premaxillanın retraksiyonu, kolumellanın cerrahi olmaksızın uzatılması, nazal kıkırdaktaki deformitenin düzeltilmesi, yarık alveoler yapıların sıralanması, kolumellanın dikleştirilmesi ve yarık dudak segmentlerinin istirahat konumunda birbirine yaklaştırılmasıdır (Şekil 1) (4).

sively wide prolabium (Figure 1). Presurgical columella elongation combined with orthopedic retraction of the premaxilla and active alveolar molding has eliminated the need for the traditional surgical reconstruction of the columella (1-3).

The goals of the bilateral nasoalveolar molding are retraction of the premaxilla, presurgical elongation of the columella, correction of the nasal cartilage deformity, alignment of the cleft alveolar segments, increase in the surface area of the nasal mucosal lining, up-righting of the columella, and achieving close approximation of the cleft lip segments at rest result from gentle



Illustrations by Altuğ Akıç

Şekil 2. Nazal uzantıların ve nazal köprünün fonksiyonları. 1. Nazal uzantıların üst lobları burun ucunu yukarı kaldırır ve ileri iterler. 2. alt lobları burun kanatlarını destekler, 3. kolumellayı uzatırlar. 4. labial bantlar dudakları aşağı çekmek suretiyle kolumellanın desteklenmesine ve uzatılmasına yardımcı olur (3).

Figure 2. The roles of the nasal stents and the nasal bridge. 1. The upper lobe of the nasal stent pushes the nasal tip up and forward. 2. The lower lobe supports the nasal ridges, 3. elongates the columella. 4. The labial elastic band pulls the prolabium down and support the lengthening of the columella (3).

Bilateral dudak yarığı cerrahisinde ulaşılmak istenen hedefler ise;

1. Simetrinin,
2. Primer muskuler devamlılığın,
3. Uygun filtrum boyutu ve şeklinin,
4. Lateral dudak segmentleri ile medyan tüberkül oluşumunun,
5. Burun ucu ve kolumellanın düzgün yapılandırılacağı şekilde alar kartilajların primer pozisyonlandırılmasının sağlanmasıdır.

Nazal ve alveoler şekillendirme tekniğinde kullanılan ağız içi aktif şekillendirme plağının vestibül yüzeyine paslanmaz çelik telden (veya akrilikten) burun uzantıları ilave edilmek suretiyle doğum sonrası erken dönemde nazal kıkırdakları normal şekillerine getirmek mümkün olmaktadır (Şekil 2). Bu teknik, henüz olgunlaşmamış olan (immatür) kıkırdağın şekillendirilebilme ve bu yeni verilen şekli de koruyabilme kabiliyetinden faydalanmaktadır.

VAKA RAPORU

Çift taraflı dudak damak yarıklı erkek bebek Ağız, Çene Hastalıkları ve Cerrahisi Anabilim Dalı'na getirilmiş, bir hafta önce doğmuş olduğu rapor edilen bebek bir ortodontist ve bir cerrah tarafında muayene edilmiştir. Bebeğin beslenmesinin beslenme tüpü aracılığıyla sağlandığı izlenmiştir (Şekil 3). Bebeğe, sağ inkomplet yarık dudak ve alveol, sol komplet yarık dudak ve damak yarığı tanısı konmuştur.

application of forces through the NAM appliance (Figure 1) (4).

The principles for the surgical repair of a bilateral cleft lip deformity are;

1. achieving symmetry,
2. primary muscular continuity,
3. proper philtral size and shape,
4. formation of the median tubercle from lateral labial elements
5. primary positioning of the alar cartilages.

The nasoalveolar molding (NAM) technique uses stainless steel (or acrylic) nasal stents attached to the vestibular shield of an oral molding plate to mold the nasal alar cartilages into normal form and position during the neonatal period (Figure 2). This technique takes advantage of the malleability of immature cartilage and its ability to maintain a permanent correction of its form in the neonatal period.

CASE PRESENTATION

A male baby with a bilateral cleft lip and palate has been referred to the Department of Oral and Maxillofacial Surgery. He was 1-week-old when he was examined by a surgeon and an orthodontist (Figure 3). His nutrition was handled through a feeding tube. He was diagnosed by right incomplete lip and alveolus, left complete cleft lip and complete cleft palate deformity.

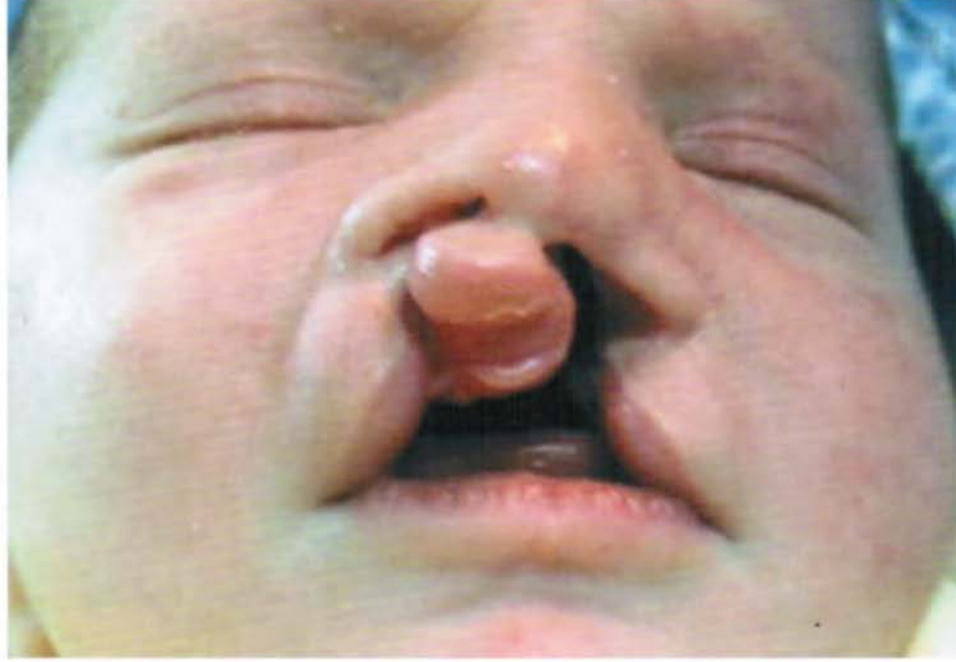Presurgical Nasoalveolar Molding

At two weeks after his birth, a conventi-



Şekil 3. Bir haftalık erkek bebek; sağ inkomplet dudak ve alveol, sol komplet dudak ve damak yarığı.

Figure 3. 1-week-old male infant with right incomplete lip and alveolus, left complete cleft lip and cleft palate deformity.



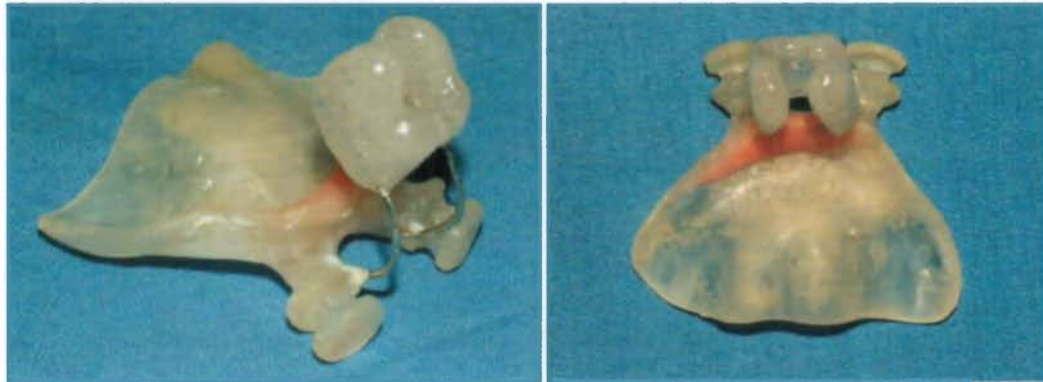Cerrahi Öncesi Nazal ve Alveoler Şekillendirme

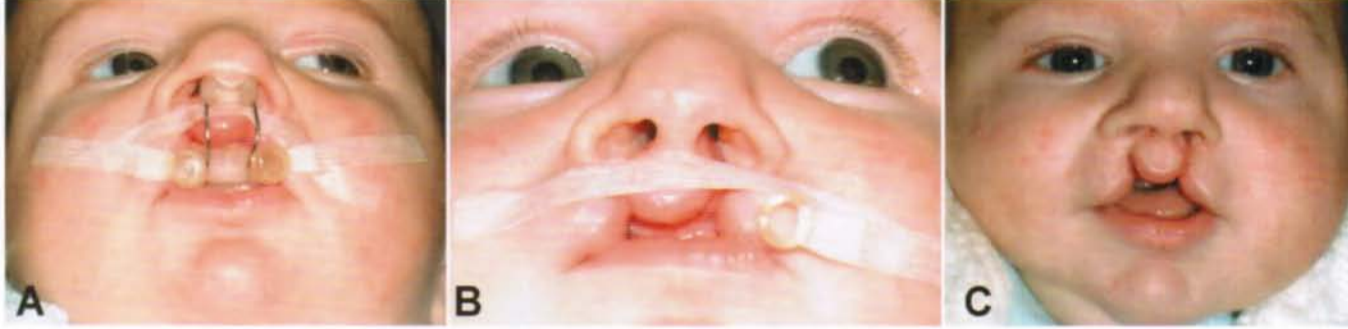Doğumundan iki hafta sonra, elastomerik ölçü materyali ile alınan ölçü üzerinde hazırlanan geleneksel şekillendirme plağı uygulanmıştır. Plak, bebeğin ağızından çıkmaması için, butonlarından uygulanan bantlar yardımı ile yanağa sabitlenmiştir. Tedavinin birinci aşamasında, şekillendirme plağı haftalık kontrollerde aktive edilerek premaksilla ve alveoler segmentlerin birbirine yaklaşması, ağız içi yarığın daraltılması sağlanmıştır. Alveoler yarık genişliği 5 mm.nin altına düştüğünde, şekillendirme plağının labial yüzeyine iki adet burun uzantısı ilave edilmiştir (Şekil 2,4). Nazal uzantılar 0.8 mm.lik paslanmaz çelik tel-den hazırlanmıştır. Nazal uzantıların burun deliklerinin içine girecek olan bölümleri bebeğin burnunu tahriş etmemesi amacıyla ta-

onal molding plate was fabricated on the maxillary cast obtained by an elastomeric impression material. This molding plate secured in the infant's oral cavity by surgical tapes passing through the buttons. Initially, the molding plate has been modified weekly intervals to gradually approximate the premaxilla and the alveolar segments, and to reduce the site of the intraoral cleft gap. When the alveolar gap has been reduced to less than 5 mm, the nasal stents are added to the labial flanges molding plate (Figures 2,4). The nasal stents were prepared from 0.8 mm stainless steel wire. The sections of the stents, which were inserted inside the nostrils, were covered with soft acrylic resin in order not to irritate infant's nasal tissues. The weekly activations of the stents are made by adding softer acrylic resin. When the-

Şekil 4. Nazal ve alveoler şekillendirme plağı (yandan görünüm ve yukarıdan görünüm)

Figure 4. Nasoalveolar Molding Plate (side view and top view)





mamen yumuşak akril ile kaplanmıştır. Nazal uzantıların haftalık aktivasyonları, mevcut akrilin üzerine yumuşak akril ilaveleriyle yapılmıştır. Kolumella bölgesinde yeterli miktarda doku elde edildiğinde, nazal uzantılar yumuşak akrilikten bir köprü ile birleştirilmiştir (Şekil 5a). Bu köprü ve elastik bantlar sayesinde kolumella daha fazla uzatılabilmiştir (Şekil 5b). İki ay 3 hafta süren bu cerrahi öncesi ortopedik tedavi sonrasında, bebek primer dudak ve burun kapama operasyonuna hazırdır (Şekil 5c).

Cerrahi Prosedür

Cerrahi öncesi uygulamalardan sonra 3 aylık olan bebeğe primer şeliyörinoplasti (primary cheliorhinoplasty) operasyonu uygulanmıştır. Dudak ve burnun cerrahi operasyonunda Mulliken'in metodundan faydalanılmıştır (5-7). Operasyon sırasında ototrakeal entübasyon ile genel anestezi uygulanmıştır. Oral ve nazal mukozanın, burun kıkırdaklarının, ağız çevresi ve nazal kasların ve cildin kapanması başarı ile sağlanmıştır (Şekil 6). Operasyon sonunda burun kıkırdaklarını ve burun ucunu

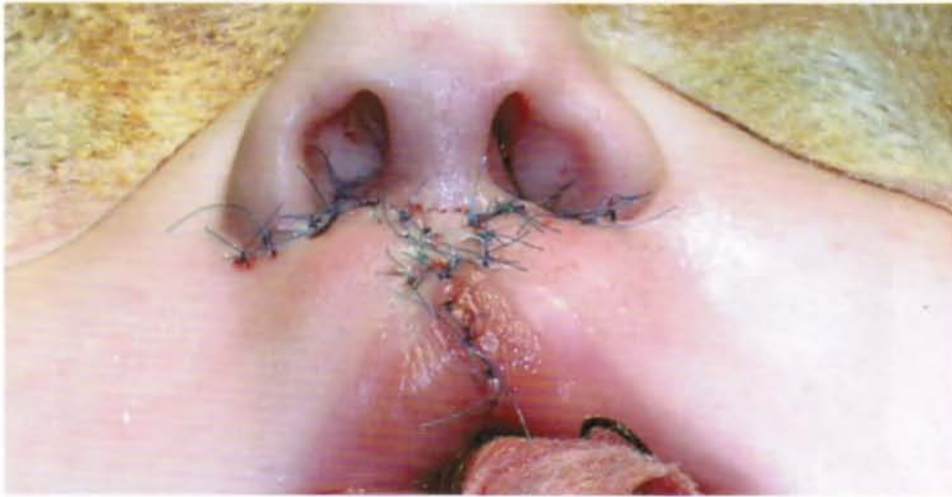re is enough tissue at the columellar region, the stents are connected with a bridge made of soft acrylic resin (Figure 5a). This bridge and the lip bands also help to elongate the columella (Figure 5b). After a 2 months 3 weeks period of pre-surgical orthopedic treatment, the baby was ready for his primary lip and nose repair (Figure 5c).

Surgical Procedure

Primary cheliorhinoplasty was performed when the baby was 3-months-old. Mulliken's method was performed for surgical repair of the lip and nose (5-7). The operation was performed under general anesthesia with orotracheal intubation. Primary reconstruction of the oral and nasal mucosa, alar cartilages, perioral and nasal muscles and the skin was completed successfully (Figure 6). At the end of the operation a silicon-based nasal stent was inserted and remained during postoperative first month for supporting of the alar cartilages and nasal tip (Figure 7). Postoperative period was uneventful. Aesthetical and functional results of

Şekil 5.a. Yanaklardan destek alan bantlar ile ağız içinde sabitlenmiş nazal ve alveoler şekillendirme plağı, b. Dudak segmentlerini birbirine yaklaştıran horizontal bant, c. Cerrahi öncesi ortopedik şekillendirme sonrasında istirahat konumunda dudak ve burnun konumu.

Figure 5.a. Nasoalveolar molding plate in place, secured with cheek bands through the buttons, b. Horizontal lip band approximating the lip segments, c. Lips and nose at rest close to the end of presurgical orthopedics.

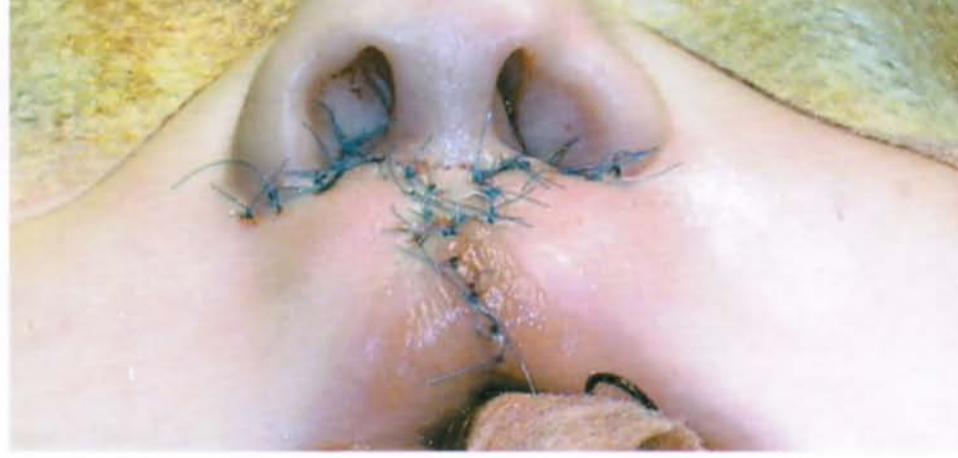

Şekil 6. Operasyondan tamamlandıktan sonra kolumellanın tabanında sütür bulunmadığına dikkat ediniz.

Figure 6. Immediate post-op. Please note that there is no sutures at the base of the columella.



Şekil 7. Retansiyon amacıyla uygulanan silikon- esaslı nazal stent.
Figure 7. Silicon-based nasal stent in place for retention.

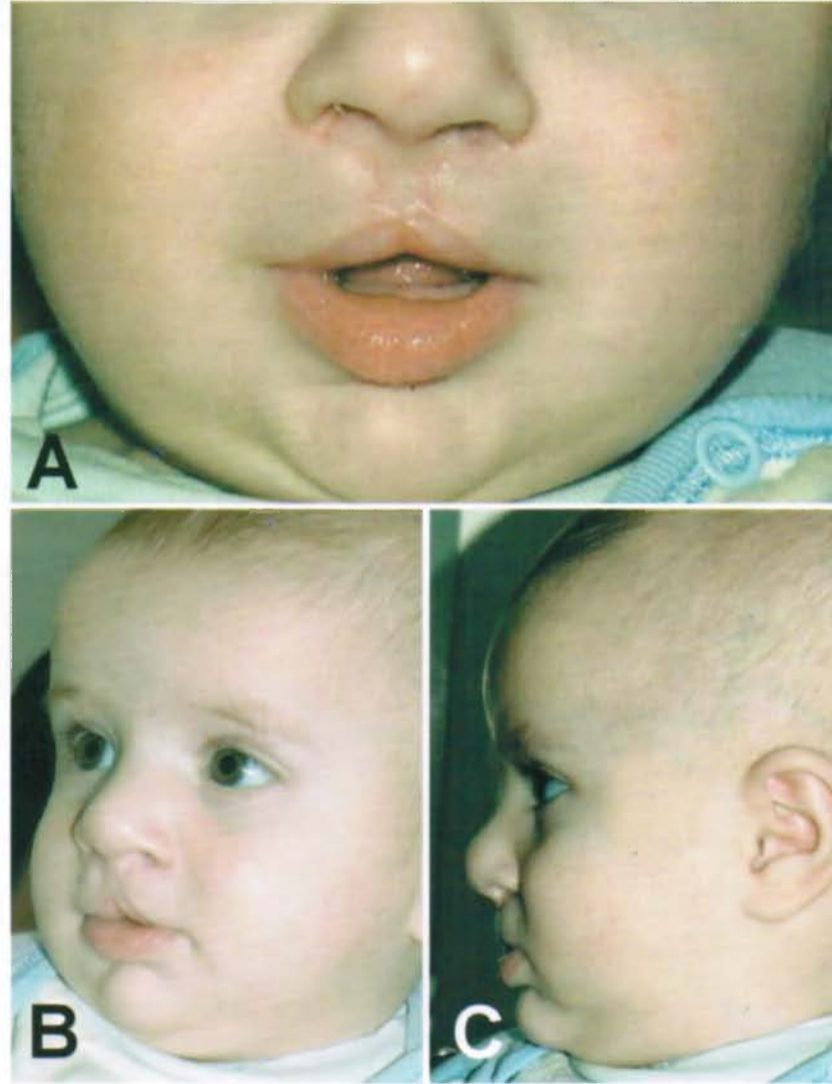

desteklemek amacıyla yerleştirilen silikon- esaslı nazal stent postoperatif 3. haftaya dek uygulanmıştır (Şekil 7). Operasyon sonrası dönem sorunsuz geçmiştir. Primer çeliorinoplasti operasyonunun estetik ve fonksiyonel so-

the primary cheliorhinoplasty were satisfactory. The patient has being followed up periodically and his palatal operation has been planned (Figures 8).

Şekil 8. Bebeğin ameliyattan 2 ay sonraki fotoğrafları. a.b. burun ucunu projeksiyonu c. kolumellada skar dokusu bulunmaması

Figure 8. Two months post-op medical photographs of the infant. a.b. note the projection of the tip of the nose. c. Note the absence of the scar at the base of the columella.





nuçları başarılı bulunmuştur. Bebek periyodik kontrollerine gelmektedir ve damak ameliyatı, konuşmaya başlamadan önce, 12-14 aylık olduğu dönem için planlanmıştır (Şekil 8).

TARTIŞMA

Millard (1994), dudak damak yarığını mezenşim dokuların maksiller süreçten nazomedial yapılara doğru göç edememesi sonucu ortaya çıktığını belirtmiştir (8). Bunun sonucu olarak maksiller yan segmentler ile premaxilla tek bir kemik yapı oluşturamamakta, yan dudak segmentlerindeki kas fibrilleri prolabi-uma ulaşamamakta ve bu birleşememenin lokalizasyonuna bağlı olarak, tek veya çift taraflı dudak ve damak yarıkları ortaya çıkmaktadır.

Doğumu takip eden ilk aylarda, bebeğin bünyesinde, anneden geçen fazla miktarda östrojen hormonu bulunmaktadır. Bu maternal östrojen, kıkırdak dokulardaki plastik özelliği, yani şekil verilebilme kabiliyetini artırır. Bebekteki östrojen seviyesi, doğum sonrası 3-4 aylar sonrası azalacaktır. Bu sebeple, nazal şekillendirme için en ideal dönem, doğum sonrası ilk 4-5 aydır (9,10). Vaka raporunda sunulan bebek hastanın da tedavisine doğumdan sonrası 15. günde başlanılmasının, ameliyatının ise 3 aylıkken yapılmasının sebebi budur.

Geleneksel yöntemlerde, kolumella uzunluğu yetersiz olduğunda, daha ileri yaşlarda yapılan operasyonlarla, prolabi-um ve burun deliği dokularından faydalanılarak yeniden oluşturulurdu. Yeni bakış açısına göre, çift taraflı dudak damak yarığı ile doğan çocuklarda kolumella ve burun ucunun şekillendirilmesini ertelemek gerektiği savunulmaktadır (5-7). Cerrahi öncesi nazal ve alveoler şekillendirme ile, yeni doğanlarda, doğumdan sonraki ilk aylarda yarığın şiddetini azaltmak ve cerrahların tek bir operasyon ile çok daha başarılı sonuçlar elde etmeleri mümkündür (1-3). Bu teknik aynı zamanda kolumellanın cerrahi olarak uzatılmasına ihtiyaç bırakmaz ve burun tabanında skar oluşumuna engel olur. Gerek unilateral, gerekse bilateral dudak-damak yarıklarında uygun olan her olguda nazoalveoler şekillendirme uygulanması cerraha ve hastaya büyük yararlar sağlamaktadır. Geleneksel cerrahilerdeki gibi skar bulunmayan bir ortamda, nazolabial kompleksin daha normal bir şekilde büyüyeceği ve

DISCUSSION

Millard (1994) suggested that the cleft lip and palate deformity occurs due to the failure in the migration of mesenchymal structures from the maxillary processes through the nasomedial processes (8). As a result, the maxillary posterior segment and premaxilla do not form a bony unit; the muscle fibers of the lateral segments of the lips do not pass through the prolabi-um and depending on the localization of this disunion, unilateral or bilateral cleft lip and palate deformities occur.

Babies carry estrogen hormone which was transferred from their mothers during labor. This maternal estrogen increases the plasticity, in other words, malleability (to give shape) of the cartilages. The estrogen level of the babies decreases 3 to 4 months following birth. That's why; the best period for nasal molding is the post-natal 4 to 5 months (9, 10). With that reason, the nasal and alveolar molding of the baby presented in this study started when he was 15 days old and the operation held when he was 3 months old.

In the old concept, when the columella was inadequate, the tissue had to be recruited during later surgeries, from the prolabi-um or nostril sills. It is no longer acceptable to postpone the correction of the columella and nasal tip in a child born with bilateral cleft lip (5-7). It has been showed that, pre-surgical nasoalveolar molding is reducing the severity of the clefts during the first months of the infants' lives and making it much easier for the surgeons to get perfect results with a single operation (1-3). This technique also eliminates the need for surgical lengthening of the columella and avoids scarring at the base of the nose. It has been shown that the nasolabial complex will grow more normally when it is free of scar tissue that results from the conventional surgical techniques of the columella lengthening. One of the most important benefits of this technique is to give those children a more normal life that they deserve.

The most frequently subject discussed in the treatment of cleft lip and palate infants is surgical correction alone or surgical correction with presurgical molding of the cleft segments. Besides the benefit of operating



gelişeceği bilinmektedir. Bu tekniğin en önemli avantajı, büyük bir şanssızlıkla dünyaya gelmiş bu çocuklara, hak ettikleri gibi daha normal bir yaşam kazandırabilmektir.

Dudak damak yarıklı bebeklerin tedavisinde en çok tartışılan konu, bebekleri sadece cerrahi operasyon ile mi, yoksa cerrahi öncesi nazal ve alveoler şekillendirmeyi takiben cerrahi operasyon ile mi tedavi etmenin daha doğru olduğudur. Bu teknik, bir cerrah için çok daha hafif bir alveoler ve yumuşak doku deformitesini opere etmenin avantajının yanı sıra, ebeveyn için bebeklerinin tedavisine iştirak edebilmenin tatminini ve bebeklerinin bu uğraşlar sonucunda daha güzel görüldüğünü izlemenin mutluluğunu vermektedir.

an infant with better and much milder alveolar and soft tissue deformity for the surgeons, this method give an unbearable satisfaction for the parents while they are participating the treatment of their babies and joy of seeing their babies face improving as a result of their efforts.

KAYNAKLAR/REFERENCES

1. Grayson BH, Santiago PE, Brecht LE, Cutting CB. Presurgical nasoalveolar molding in infants with cleft lip and palate. *Cleft Palate Craniofac J.* 1999; 36: 486-98.
2. Cutting CB, Grayson BH, Brecht LE, Santiago PE, Wood R, Kwon S. Presurgical columellar elongation and primary retrograde nasal reconstruction in one-stage bilateral cleft lip and nose repair. *Plast. Reconstr. Surg.* 1998; 101: 630-639.
3. Altuğ AT, Grayson BH, Cutting CB. Presurgical nasoalveolar molding and columella elongation of bilateral cleft lip and palate infants. - Part 2 -. *Turkish Orthodontic Journal* 2004; 17: 339-346.
4. Broadbent TR, Woolf RM. Cleft lip nasal deformity. *Ann Plast Surg.* 1984; 12: 216-234.
5. Mulliken JB. Principles and techniques of bilateral complete cleft lip repair. *Plast Reconstr Surg* 1985; 75: 477-486.
6. Mulliken JB. Bilateral complete cleft lip and nasal deformity: an anthropometric analysis of staged to synchronous repair. *Plast Reconstr Surg* 1995; 96:9-23
7. Mulliken JB. Primary repair of bilateral cleft lip and nasal deformity. *Plast Reconstr Surg* 2001; 108: 181-194.
8. Millard DR Jr. Embryonic rationale for the primary correction of classical congenital clefts of the lip and palate. *Ann R Coll Surg Engl.* 1994; 76: 150-60.
9. Matsuo K, Hirose T, Tomono T, Iwasawa M, Katohda S, Takahashi N, Koh B. Nonsurgical correction of congenital auricular deformities in the early neonate: a preliminary report. *Plast Reconstr Surg.* 1984; 73: 38-51.
10. Hardingham TE, Muir H. The specific interaction of hyaluronic acid with cartilage proteoglycans. *Biochim Biophys Acta.* 1972; 279: 401-5.